أورام الحنجرة

Neoplastic lesions of The Larynx

د. أحمد مصطفى
قسم أمراض وألأذن والأنف والحنجرة وجراحة الرأس والعنق
كلية الطب البشري – جامعة دمشق
العام الدراسي 2020 – 2021 _ الفصل الأول

أورام الحنجرة السليمة

أورام الحنجرة السليمة

- باستثناء الورم الحليمي تعتبر أورام الحنجرة السليمة نادرة
- يشكل الورم الحليمي 80% من أورام الحنجرة السليمة
- الورم الوعائي الدموي و الورم الوعائي اللمفاوي هما أفات ولادية رقبية قد تمتد الحنجرة
- الأورام السليمة الأخرى: الورم الكبي، الورم الغضروفي السليم، الورم الغدي السليم، ورم الغمد العصبي "الشوانوما"، الورم الشحمي الأورام الوعائية الدموية

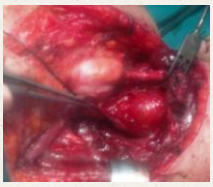

Laryngeal schwannoma

الورم الحليمي الشائك

- الورم الحليمي عبارة عن ورم بشروي مؤلف من محور وعائي ضام مغطى ببشرة رصفية شائكة جيدة التمايز مفرطة التصنع من دون أي غزو للحمة أو النسيج تحت المخاطية
- هو أشيع الأورام السليمة في الحنجرة وله شكلان:
  1. الورم الحليمي الشائك المفرد عند اليالغين
  2. وداء الأورام الحليمية المتعددة الناكس عند الأطفال

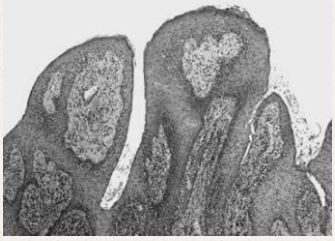

داء الأورام الحليمية التنفسية الناكس
"الورم الحليمي الطفلي"

- **الوبائيات:**
  - من أشيع أورام الحنجرة في الطفولة وثاني أشيع سبب للبحة عند الأطفال
  - 80-90% من الحالات تتواجد قبل عمر 3 سنوات
  - ذكرت حالات تراجع عفوي بسن البلوغ
  - يسببه عادة فيروس HPV النمطان 6 و 11
  - التحول الخبيث نادر (HPV النمطان 16 و 18)
- **التشريح المرضي:**
  - الشكل العياني: أفات ثؤلولية بيضاء وردية متعددة في منطقة المزمار و فوق المزمار وقد تصيب أي جزء من السبيل التنفسي
  - الشكل المجهري: تبارزات بشروية اصبعية الشكل مؤلفة من لب وعائي ليفي مركزي ومغطى ببشرة رصفية شائكة مفرطة التصنع مع سلامة الغشاء القاعدي و غياب مظاهر الكشم الخلوي

داء الأورام الحليمية التنفسية الناكس
"الورم الحليمي الشبابي"

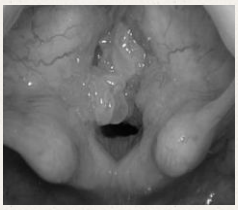

- **الأعراض:**
  - بحة صوت: عند طفل: كل بحة مستمرة لأكثر من شهر هي ورم حليمي حتى يثبت العكس
  - أعراض ربوية الشكل
  - صرير في حال الانسداد التنفسي
- **العلامات:**
  - صوت مبحوح خشن وضعيف مترافق أحيانا بصرير شهيقي أو ثنائي الطور
  - تنظير الحنجرة: أفات متعددة عنقودية الشكل بمظهر ثؤلولي تغطي دهليز الحنجرة
- **الاستقصاءات:**
  - تنظير حنجرة مباشر أو ليفي مرن مع تنظير القصبات و الرغامى
  - التصوير الطبقي المحوري مفيد للتشخيص (ورم سطحي من دون غزو عميق للحنجرة)

داء الأورام الحليمية التنفسية الناكس "الورم الحليمي الشبابي"

- **المعالجة:**
  - تنظير مع جراحة حنجرة مجهرية: الاستئصال المجهري باللايزر هو العلاج المفضل (KTP-532/CO2) مع ضرورة تجنب رض الغشاء المخاطي السليم بسبب إمكانية انزراع الأفة و انتشارها ويحتاج لجلسات متعددة لنكسه المتكرر
  - الاستئصال بالميكروديبرايدور الحنجري: للجزء البارز من الأفة و تخثير القاعدة باللايزر
  - العلاج الدوائي: الأنترفيرون، اللقاحات الذاتية، حقن السيدوفوفير ضمن الأفة بعد استئصال الجزء البارز
  - العلاج الجهازي بالبيفاسيزوماب أو الأنتيرفيرون X و الأندول-3- كاربينول
  - الخزع الرغامي: إذا كان التنبيب صعبا " في كل مرة يمكن تجنبه يكون أفضل بسبب إمكانية النكس عند فوهة الخزع"
- **الإنذار:** جيد عندما يصل الطفل لعمر البلوغ لكن النكس شائع والخطر من الانسداد التنفسي ولايوجد خطر للتحول الخبيث إلا في حالات نادرة

الورم الحليمي الشائك "المفرد"

Solitary squamous papilloma

- **التعريف:** الورم الحليمي المفرد عند البالغين ويكون معنقا أو لاطئا وهو أفة ثؤلولية وردية المظهر
- **الأسباب:** الفيروس الحليمي البشري (HPV 16, 18)
- **التشريح المرضي:**
  - أفة قبل سرطانية (سرطانة ثؤلولية)
  - تحول خبيث أو ورم خبيث أساسا
  - النكس غالبا يبدي سوء تصنع
- **سريريا:**
  - تنظير الحنجرة: يبدي أفة وحيدة توتية الشكل حمراء وردية نازفة بسهولة وأحيانا بيضاء متقرنة
  - تتوضع على الحافة الحرة والملتقى الأمامي غالبا

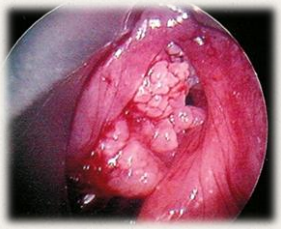

الورم الحليمي الشائك "المفرد"

- **المعالجة:**
  - تنظير الحنجرة و الاستئصال بالجراحة المجهرية أو اللايزر
  - تعامل كأفة قبل سرطانية
  - النكس قليل عند الاستئصال التام لكن عسر التصنع شائع في حال النكس

الورم الغضروفي السليم في الحنجرة

Laryngeal Chondroma

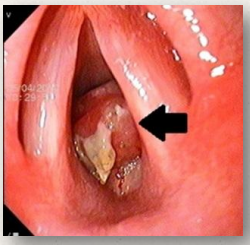

- أقل من 1% من أورام الحنجرة وهي أشيع عند الذكور
- **الألية المرضية:** تنشأ في الغالب من الوجه الباطن لصفيحة الغضروف الحلقي في الخلف (غضروف هيالييني) وقد تنشأ من الغضاريف الأخرى (غضاريف ليفية مرنة)...
- **الأعراض:** بحة صوت مترقية مترافقة بصرير و زلة تنفسية مع عسرة بلع و لقمة بلعومية في الحالات المتقدمة
- **العلامات:** أفة قاسية متثبتة على الجدار الخلفي الجانبي لمنطقة تحت المزمار والغشاء المخاطي سليم فوقها
- **التشخيص:** تنظير حنجرة مباشر مع خزعة شقية، تصوير طبقي محوري للحنجرة و العنق
- **المعالجة:** الاستئصال التام للورم قد يستدعي استئصال الحنجرة التام في الحالات الباكرة استئصال الورم بالتنظير قد يكون ممكنا

الورم الوعائي اللمفاوي

Lymphangioma (Cystic Hygroma)

- ثلثي الحالات يكون موجودا منذ الولادة و في 90% من الحالات قبل عمر 3 سنوات وقد يتظاهر متأخرا بعمر البلوغ
- يترافق بتشوهات وعائية وريدية (التطور الجنين المتزامن)
- **الأعراض و العلامات:** عبارة عن أفة طرية وحيدة غير مؤلمة و قابلة للانضغاط، قد تكون لاعرضية أو تسبب عسرة بلع أو زلة تنفسية
- **التشخيص:** سهل سريريا ويمكن إجراء بزل أو التصوير الطبقي المحوري أو الرنين المغناطيسي

الورم الوعائي اللمفاوي

Lymphangioma (Cystic Hygroma)

- **التشريح المرضي:** فط تصنع بطانة الأوعية اللمفاوية مترافق بتوسع شديد في الأوعية اللمفاوية في طور النمو السريع تكثر الخلايا البدينة
- **الاختلاطات:** التشوه و الانسداد التنفسي و الانتان
- **العلاج:** استئصال جراحي محافظ خصوصا في الحالات العرضية
- **الانذار:** جيد مع معدل نكس منخفض في حال الاستئصال التام

القيلة الحنجرية و كيسات البطين

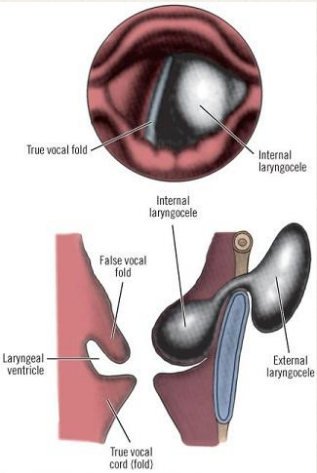

- **التعريف:**
  - **القيلة الحنجرية:** توسع البطين بشكل جوف هوائي متصل بلمعة الحنجرة
  - **القيلة الحنجرية القيحية:** قيلة حنجرية مع إنتان و تجمع قيحي ضمنها
  - **كيسات البطين:** عبارة عن كيسة مليئة بالسائل على حساب الكييس من دون اتصال بلمعة الحنجرة بسبب انسداد مدخل الكييس أو انسداد فوهة غدة مخاطية
- **الألية المرضية:** توسع خلقي أو مكتسب للجزء الأمامي للبطين (الكييس) بسبب ارتفاع الضغط المزماري

القيلة الحنجرية و كيسات البطين

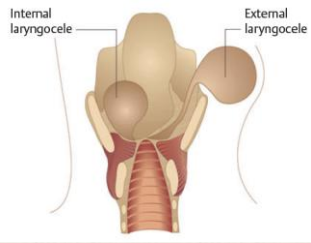

- **الأنماط:**
  - القيلة الخارجية: يبرز كيس القيلة عبر الغشاء الدرقي اللامي بشكل كتلة عنق
  - القيلة الداخية: يبقة كيس القيلة ضمن الحنجرة باتجاه البطين أو الطية الفلكية الطرجهارية
  - المشتركة أو المختلطة: وجود المركبتين معا
- **التدبير:**
  - استئصال جدار القيلة الداخلية أو كيسة البطين بالتنظير
  - استئصال القيلة الخارجية بمدخل خارجي رقبي
  - يمكن استخدام اللايزر لعلاج القيلات الداخلية والكيسات البطينية
  - القيلات المكتسبة قد تخفي سرطانة حنجرية يجب نفي وجودها

أورام الحنجرة الخبيثة

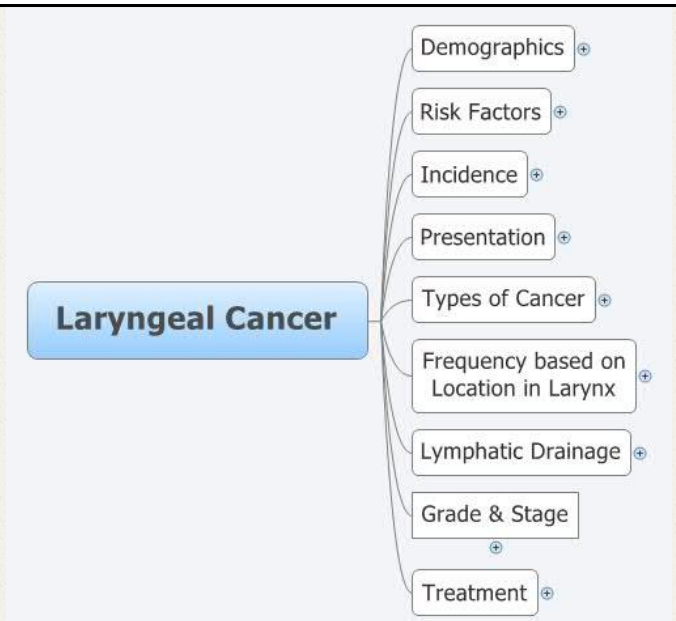

أورام الحنجرة و البلعوم الحنجري الخبيثة

أفات الحنجرة ما قبل سرطانية (التصنيف النسيجي)

- **فرط التصنع وفرط التقرن Hyperplasia & Hyperkeratosis :** زيادة عدد الخلايا مع زيادة انتاج القرنين من دون خطورة للتنكس الخبيث
- **عسر التصنع الخفيف Mild Dysplasia:** وجود خلايا شائكة مع عسر تقرن شاذ مع تبدلات سيتوبلازمية غير نموذجية(شكل الخلية و حجمها، ترتيب الخلايا ضمن النسيج) ولا تحمل خطورة للتحول الخبيث
- **عسر التصنع المعتدل Moderate Dysplasia:** تبدلات خلوية كشمية (شكل الخلية و حجمها، ترتيب الخلايا) تحمل خطورة للتحول الخبيث
- **عسر التصنع الشديد (السرطانة داخل البشرة Severe Dysplasia (Carcinoma In Situ:** تبدي الخلايا تبدلات كشمية بارزة مع علامات للتحول الخبيث من دون غزو للغشاء القاعدي (خطورة التحول لسرطانة غازية بين 15- 25%)
- **السرطانة الغازية المجهرية Microinvasive Carcinoma:** تصيب الخلايا الخبيثة طبقات البشرة مع وجود بؤر صريحة غازية للغشاء القاعدي
- **السرطانة الغازية Invasive Carcinoma:** الخلايا الخبيثة تتجاوز الغشاء القاعدي بشكل صريح

أفات الحنجرة ما قبل سرطانية (المعالجة)

- **المعالجة الشعاعية:** غير محبذة
  - فشل في 10% من الحالات
  - إمكانية التحول لسرطانة غازية
  - خسارة الأشعة كخيار علاجي للسرطانات الحنجرية الباكرة T1 و T2
- **الجراحة:** ضرورة موافقة المريض على إمكانية تكرر الاجراء:
  - تقشير الحبل الصوتي الشامل
  - المطاوعة الجيدة من المريض ضرورية
  - إمكانية استخدام الملونات الحيوية لتحري البؤر السرطانية
  - النكس ممكن
  - إيقاف العامل المسبب "التدخين" ضروري جدا أثناء معالجة هذه الأفات

سرطان الحنجرة

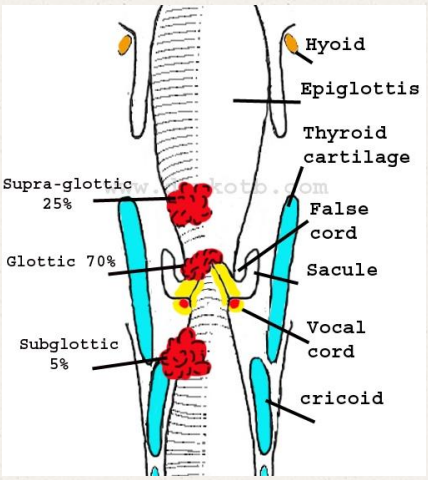

- **الوبائيات و الحدوث:**
  - العمر الوسطي للاصابة 65 سنة ويزداد معدل الحدوث بتقدم العمر
  - الجنس: الذكور > من الإناث (10:1) تميل نسبة الحدوث للزيادة عند النساء بسبب عادات التدخين
- **الأفات قبل سرطانية:** الطلاوة و الورم الحليمي الشائك
- **نسبة الحدوث حسب الموضع:**
  1. سرطان المزمار: 60%
  2. سرطان فوق المزمار 35- 40%
  3. سرطان تحت المزمار: 1- 5%

سرطان الحنجرة

- **السببيات والعوامل المؤهبة:**
  1. التدخين: > 95% من المصابين من المدخنين بشدة
  2. الكحول: دورتأزري مع التدخين (سرطان فوق المزمار و سرطان البلعوم الحنجري)
  3. الأشعة
  4. الاستعداد الوراثي (الشيوع العائلي)
  5. العوامل البيئية و المهنية: الاسبستوز، عمال البناء، عمال تكرير المعادن و البلاستيك، عمال الخشب، غاز الخردل..)
  6. الأورام: الطلاوة، الطلوان الأحمر، الورم الحليمي
  7. عوامل انتانية: انتانات الفيروس الحليمي البشري
  8. القلس المعدي المريئي: متهم عند غير المدخنين المصابين بسرطان حنجرة
  9. عوامل غذائية: أمراض الاستقلاب و عوز الفيتامينات و الحمية عالية الدسم، سوء التغذية المزمن

سرطان الحنجرة

- **المظاهر السريرية:**

الأعراض:

- بحة الصوت: العرض الأبكر في سرطان المزمار
- عدم ارتياح بلعومي وألم بالبلع: عرض باكر في سرطان فوق المزمار
- الصرير والزلة التنفسية: أعراض باكرة في سرطان تحت المزمار
- ألم الأذن الانعكاسي من الأعراض الباكرة في سرطان فوق المزمار
- الألم الموضع عند الارتشاح العميق للورم
- عسرة البلع تشير لغزو بلعومي أو ورم بلعوم حنجري(جيب كمثري أو خلف الحلقي)
- السعال و نوب الاختناق (الأورام المزمارية المتقدمة أو تحت المزمار أو العابرة للمزمار)
- الأعراض المتأخرة: الانسداد التنفسي و عسرة البلع التامة و غياب الصوت بالاضافة لتورم العنق والانتقالات العقدية الرقبية و النواسير الورمية و نفث الدم و الدنف

سرطان الحنجرة

المظاهر السريرية:

العلامات:

- فحص العنق: كتلة عنق مع ارتشاح حول الحنجرة، توسع الحنجرة، الألم الحنجري الموضع
- فحص الحنجرة: غير المباشر أو التنظير الليفي المرن أو المباشر:
  - سرطان فوق المزمار: عادة أفة متبرعمة تسد مدخل الحنجرة في الجانبين
  - سرطان المزمار: تشمك نسيجي وحيد الجانب حواف غير منتظمة و تقرح سطحي أو تبرعم باتجاه اللمعة
  - سرطان تحت المزمار: أفة متنبتة أو متقرحة تحت المزمار
- الفحص العام: لتحري الانتقالات البعيدة

سرطان البلعوم الحنجري

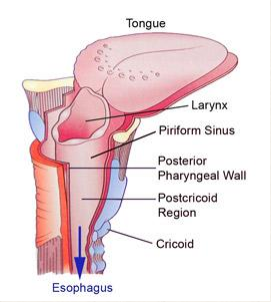

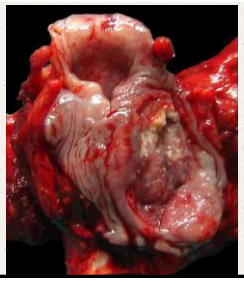

- **المواقع الفرعية:** الجيب الكمثري، الجدار الخلفي للبلعوم، منطقة خلف الحلقي
- يكون متقدما عند التشخيص في معظم الحالات (انذار سيء)
- **الأعراض و العلامات:** عسرة بلع مترقية مع ألم بالبلع، كتلة عنق، زلة تنفسية، ألم أذن انعكاسي، ألم بلعومي عفوي و إحساس لقمة بلعومية، دنف و خسارة وزن
- **عوامل الخطورة:** التدخين، الكحول، نمتلازمة بلومر فينسون (سرطان خلف الحلقي)

سرطان الحنجرة و البلعوم الحنجري

- **الاستقصاءات:**
  - تنظير الحنجرة بالمنظار الليفي المرن أو المنظار الصلب: لفحص الحنجرة والحبال الصوتية وحركتها، تثبت الحبل يشير لارتشاح عميق
  - تنظير الحنجرة المباشر والتنظير التنفسي الهضمي العلوي الشامل تحت التخدير العام أو الناحي: لترسيم امتداد الورم و تقييم المناطق الأخرى من السبيل التنفسي وفي نهاية التنظير تؤخذ خزعات مناسبة للفحص النسيجي
  - التقييم الشعاعي: التصوير الطبقي المحوري والتصوير بالرنين المغناطيسي للعنق والصدر لتقييم عمق ارتشاح الورم والانتقالات العقدية الرقبية والانتقالات البعيدة
- **التشريح المرضي:**
  - 90- 95% من سرطانات الحنجرة هي من النوع الشائك الخلايا
  - السرطانات الغدية و الميزانشيمية نادرة < 5-10%

سرطان الحنجرة والبلعوم الحنجري

- **الامتداد المباشر:** للأنسجة المجاورة للحنجرة
- **الانتشار اللمفاوي الناحي:** حسب منطقة الورم البدئي:
  - سرطان فوق المزمار: للعقد الوداجية العميقة العلوية (مستوى 2) وغالبا ثنائية الجانب
  - سرطان المزمار: فقير بالأوعية اللمفية و الانتشار اللمفاوي متأخر باتجاه العقد الوداجية العميقة العلوية (مستوى 2) أو العقدة أمام الحنجرة عند إصابة الملتقى الأمامي
  - سرطان تحت المزمار: للعقد الوداجية العميقة السفلية (مستوى 4) و العقد أمام الحنجرة وحول الرغامى (مستوى 6)
- **الانتقالات البعيدة:** نادرة، في الحالات المتقدمة للرئة والعظم والجلد

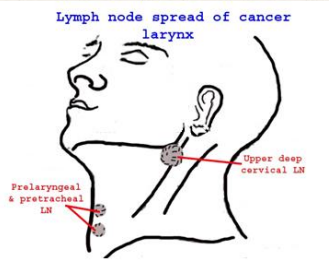

تصنيف سرطانات الحنجرة حسب الموضع

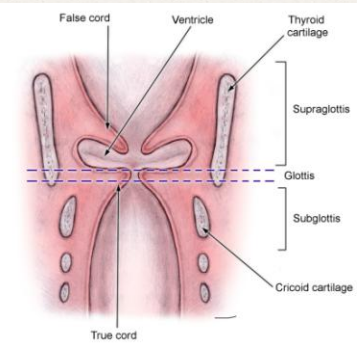

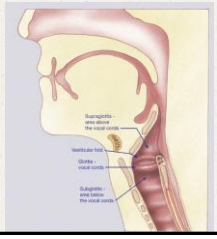

تقسم الحنجرة لثلاثة مناطق و كل منطقة لمجموعة مواقع كالتالي:

1. **منطقة فوق المزمار: وتحتوي المواقع التالية:**
   - **لسان المزمار**
   - **الطيتين لسان مزماريتين طرجهاريتين**
   - **الشريطين البطينيين**
   - **البطينين**
   - **الغضروفين الطرجهاريين**
2. **منطقة المزمار و تحتوي على المواقع التالية:**
   - **الحبل الصوتي الحقيقي**
   - **الملتقى الأمامي**
   - **الملتقى الخلفي**
3. **منطقة تحت المزمار: و تحتوي على المواقع التالية:**
   - **من حوالي 10 ملم تحت الحافة الحرة للحبل الصوتي و حتى الحافة السفلية للغضروف الحلقي**

T Classification of laryngeal Cancer

***TNM classification of cancer larynx: (T)**

-Very important for deciding the way of management.

T=Primary tumor size

Tis: carcinoma in situ.

T1: Tumor confined to one subsite (glottic, supra- subglottic) + mobile cords.

-In Glottic: T1a: limited to one VC.

T1b: involves both VC.

T2: Tumor extend to more than one subsite with mobile cords

-In Glottic to supra –subglottic.

-In Supra-subglottic to glottis.

T3: Tumor (anywhere) within the larynx with fixed cords.

$T4_a$: Tumor invades the thyroid cartilage &/or extra-laryngeal (resectable).

$T4_b$: Tumor invades prevertebral space, carotid artery (irresectable).

T Classification of laryngeal Cancer

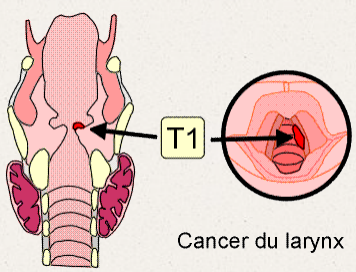

Cancer du larynx

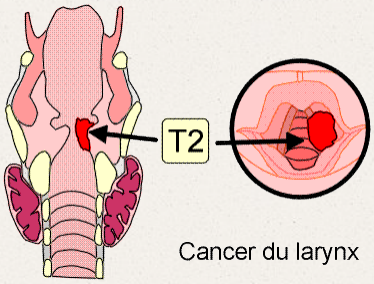

Cancer du larynx

T Classification of laryngeal Cancer

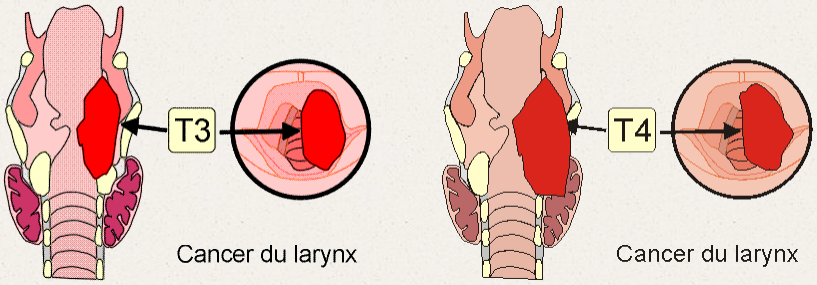

TNM Classification of laryngeal Cancer

***TNM classification of head & neck tumors: (N)**

N= LN metastasis

N0: No clinically palpable LN metastasis.

N1: Single, ipsilateral, ≤ 3cm in diameter.

N2: LN non > 6cm

- N2a: Single ipsilateral >3-<6 cm.
- N2b: Multiple ipsilateral each< 6cm.
- N2c: Contralateral or bilateral each <6cm.

N3: Ipsilateral, contralateral or bilateral > 6cm

www.pharmkotb.com

N Classification of laryngeal Cancer

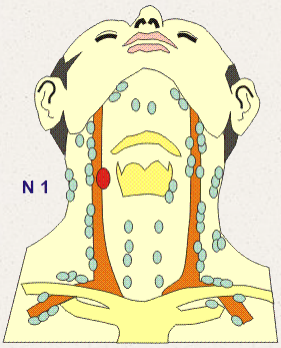

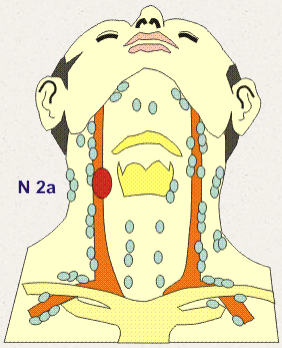

N Classification of laryngeal Cancer

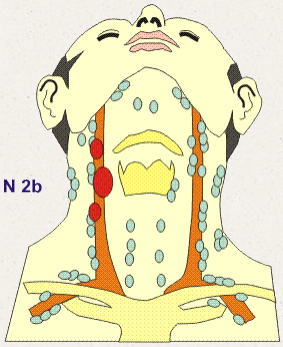

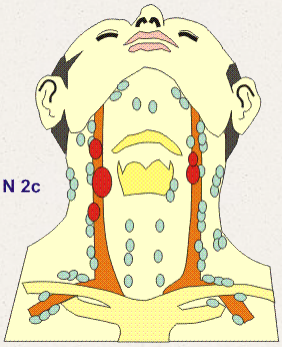

N Classification of laryngeal Cancer

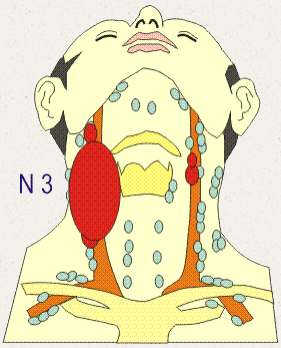

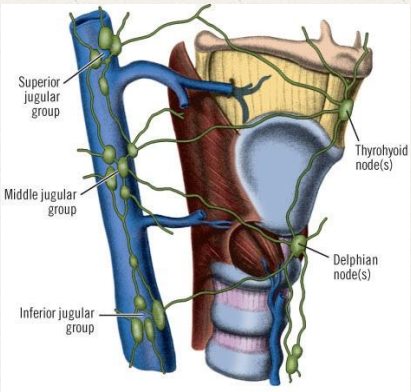

TNM Classification of laryngeal Cancer

***TNM classification of tumors: (M)**

M= Distant metastasis

M0: No metastasis clinically or by radiology.

M1: +ve metastasis.

Stage Grouping

Stage 0:	Tis, N0, M0
Stage I:	T1, N0, M0
Stage II:	T2, N0, M0
Stage III:	T3, N0, M0, **OR** T1 to T3, N1, M0
Stage IVA:	T4a, N0 or N1, M0, **OR** T1 to T4a, N2, M0
Stage IVB:	T4b, Any N, M0, **OR** Any T, N3, M0
Stage IVC:	Any T, Any N, M1

تدبير سرطان الحنجرة و البلعوم الحنجري

- **فريق معالجة متعدد الاختصاصات (Multidisciplinary team):**
  - جراح الرأس و العنق (أذن أنف حنجرة)
  - اختصاصي معاجة شعاعية
  - اختصاصي معالجة أورام
  - ممارسين عامين
  - اختصاصي تغذية
  - ممرضات متخصصات بالعناية بمرضى الأورام مع عمال اجتماعيين
  - اختصاصيين صحيين(معالجة نطق، معالج نفسي ...)
- **الخيارات العلاجية لسرطانات الحنجرة والبلعوم:**
  - الجراحة
  - المعالجة الشعاعية
  - المعالجة الكيماوية
  - المعالجة المشتركة: (جراحة + معالجة شعاعية أو معالجة جراحية + معالجة الجة شعاعية كيماوية مشتركة أو معالجة شعاعية كيماوية مشتركة نوعية)

تدبير سرطان الحنجرة و البلعوم الحنجري

- **المعالجة الشافية:**
  - الجراحة: تتضمن استئصال الورم البدئي مع تدبير العنق:
    - **المعالجة الجراحية المحافظة:**
      - جراحة تنظيرية بالليزر للأورام الباكرة (TIS, T1, T2)
      - جراحة مجهرية حنجرية للأورام الباكرة (TIS, T1)
      - استئصال حنجرة قسمي (أفقي فوق المزمار أو عمودي أو تحت تام) للأورام الموضعة T1, T2, early T3
    - **المعالجة الجراحية الجذرية:**
      - استئصال حنجرة تام للأورام المتقدمة الموضعة (T3 & early T4)
    - **تجريف العنق وحيد أو ثنائي الجانب**
  - المعالجة الشعاعية: نوعية شافية في الأورام الباكرة (T1, T2) و متممة في الحالات المتقدمة (T3, T4)
  - المعالجة المشتركة: جراحة + معالجة شعاعية، علاج شعاعي كيماوي للحالات المتقدمة

عمليات استئصال الحنجرة المختلفة

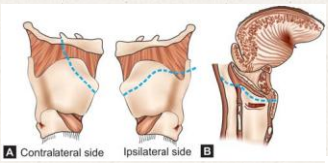

Supraglottic partial laryngectomy

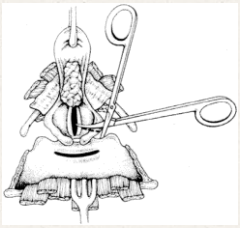

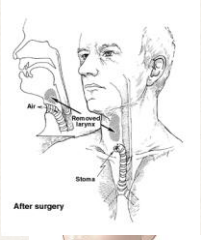

Total laryngopharyngectomy

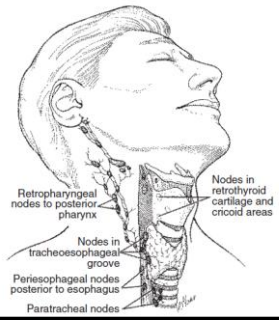

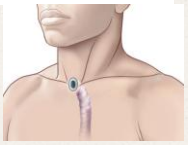

Total Laryngectomy

عمليات استئصال الحنجرة المختلفة

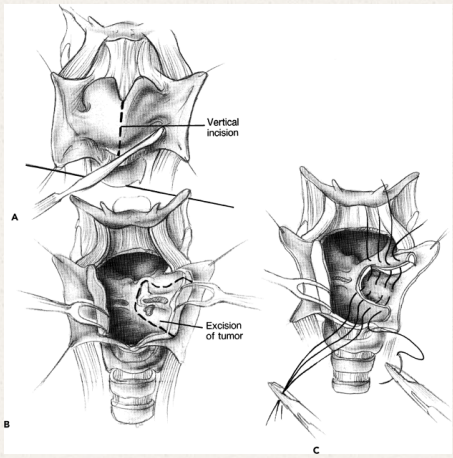

Vertical hemilaryngectomy

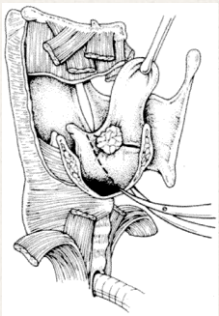

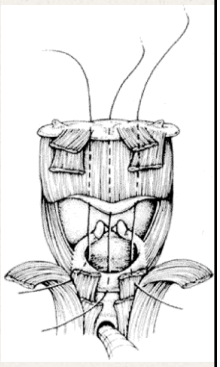

Supracricoid laryngectomy

تدبير سرطان الحنجرة و البلعوم الحنجري

- **المعالجة الملطفة:**
  - الاستطبابات:
    - ورم غير قابل للاستئصال
    - مريض غير قابل للجراحة: سوء الحالة العامة للمريض أو وجود أمراض مرافقة
    - إصابة بنى هامة لا يمكن استئصالها stage 4b(السباتي الباطن أو الأصلي، امتداد منصفي أو ارتشاح باللفافة أمام الفقار)
    - انتقالات بعيدة Stage 4c
  - إجراءات المعالجة الملطفة:
    - المعالجة الشعاعية أو الكيماوية الملطفة
    - خزع الرغامي و تأمين الطريق الهوائي
    - تفميم المعدة أو أنبوب أنفي معدي في حال الانسداد الهضمي
    - استئصال تلطيفي باللايزر لإزالة الانسداد المري أو الرغامى مع تركيب Stent
    - مسكنات الألم حسب الحاجة
    - المتممات الغذائية الضرورية

إنذار سرطان الحنجرة و البلعوم الحنجري

- جيد في سرطان المزمار لتظاهره الباكر بالبحة و تأخر امتداده موضعيا و تأخر انتقاله اللمفاوي
- سيء في سرطان فوق المزمار و تحت المزمار لتأخر التشخيص بسبب الأعراض المبهمة في البداية و انتقاله اللمفاوي الباكر و للجانبين وغالبا سيء التمايز خلويا

التأهيل الصوتي بعد استئصال الحنجرة

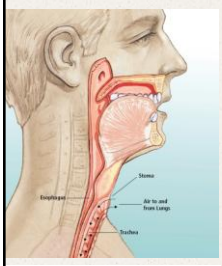

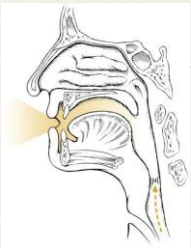

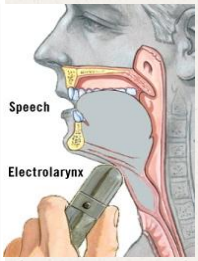

1. **الكلام المريئي:**
   - ابتلاع الهواء و إعادة إخراجه عبر المري و البلعوم مسببا اهتزاز الأغشية المخاطية وإحداث صوت (بزمن تصويت قصير 1- 2 ثانية)
2. **الحنجرة الأكترونية الصنعية:**
   - الأهتزازات المتولدة من الجهاز الصنعي تعبر عبر الجلد إلى الأنسجة البلعومية
   - تتحول الاهتزازات إلى كلام في مناطق الرنين و تمفصل الكلام

التأهيل الصوتي بعد استئصال الحنجرة

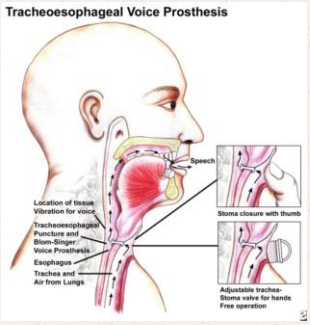

3. **الخزع الرغامي المريئي مع زراعة التعويض الصوتي:**
   - يعتمد على إجراء ناسور جراحي بين الجدار الخلفي للرغامى و الجدار الأمامي للمري ووضع دسام وحيد الاتجاه ضمنه
   - يسمح بإعادة هواء الزفير عبر البلعوم مسببا اهتزازه وإصدار الصوت
   - مشابه لعملية التصويت الفيزيولوجية (صوت متنوع و تركيب جمل متكاملة بتيار الهواء الزفيري)
   - الدسام يمنع دخول السوائل من البلعوم باتجاه الرغامى
4. **التواصل اللالفظي:**

يختار بعض المرضى التواصل بلغة الاشارة التي يتعلمونها أو عبر الكتابة كوسيلة تواصل مع الوسط المحيط

Postoperative Voice Management

	Artificial Larynx	Esophageal Speech	TEP
Mechanism	Mechanical sound introduced into the vocal tract	Air injected into esophagus and then propelled into PE segment	Tracheal air exhaled into pharynx through fistulous tract
Advantage	Rapid learning; does not interfere with acquisition of other forms of speech; low cost; loud	Less conspicuous; hands free; natural sound; patient independent of devices	Natural phrasing of voice; more acoustically normal speech;
Disadvantage	Dependence on batteries; mechanical sound; loss of hands free speech;appearance; lack of insurance	Low fundamental frequecy (~65 Hz); short duration; low acquisition rate; extended learning period	Tract can be difficult to maintain; salivary reflux into trachea
Successful use	~100%	5-30%	40-90%

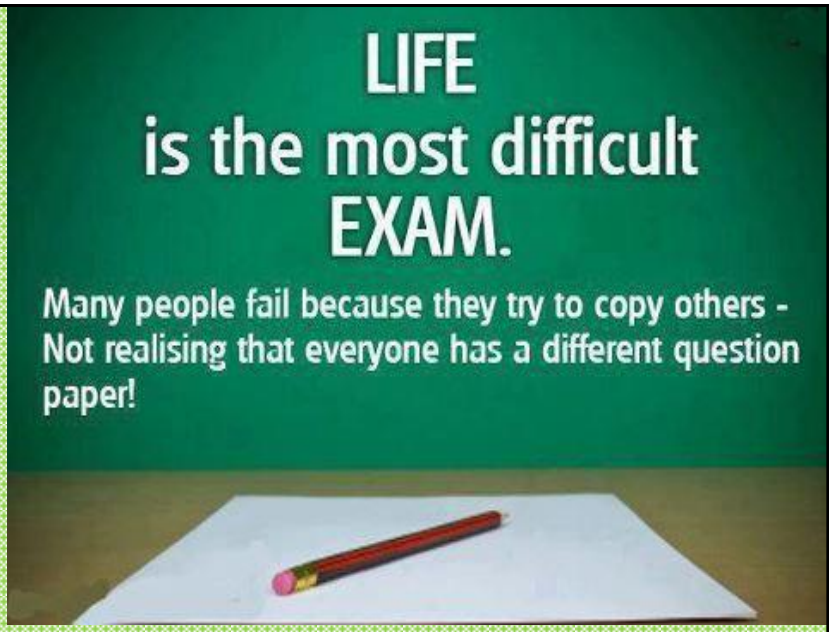
LIFE
is the most difficult
EXAM.
Many people fail because they try to copy others -
Not realising that everyone has a different question
paper!