الأذيات الرضية والأجسام الأجنبية التنفسية

د. أحمد مصطفى
قسم أمراض وألأذن والأنف والحنجرة وجراحة الرأس والعنق
كلية الطب البشري – جامعة دمشق
العام الدراسي 2020 – 2021 _ الفصل الأول

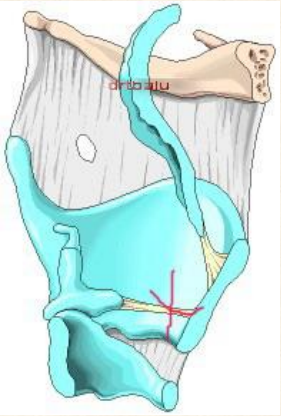

رضوض الحنجرة والرغامى
Laryngo-tracheal Trauma

أسباب الرضوض الحنجرية الرغامية

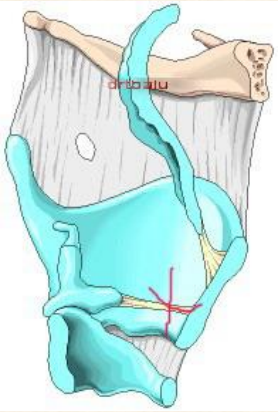

A. **الرضوض الداخلية:**
- طبية: خلال تنبيب أو تنظير أو خزع رغامي عالي أو تنبيب مديد أو علاج شعاعي
- الرض بجسم أجنبي أو مادة كاوية

B. **الرضوض الخارجية (كليلة أو نافذة):**
- حوادث الطرق والمشاجرات
- محاولات الانتحار والسقوط
- حوادث الرياضة أو العمل
- الرضوض الحربية

أنماط الرضوض الحنجرية الرغامية

A. ميكانيكية:
1. الرضوض الحادة: الطعن، الطلق الناري، الجروح القاطعة، الذبح
2. الرضوض الكليلة: اللكمات، الخنق، حوادث السير والحوادث المهنية
3. الأجسام الأجنبية المستنشقة
4. الجراحية: تنظير عنيف أو خزع رغامي إسعافي أوعالي
5. رضوض التنبيب: التنبيب الصعب الراض أو التنبيب المديد

B. الكيماوية (الحروق بالكاويات): بوتاس أو أبخرة وغازات مخرشة

C. الفيزيائية: الأذيات الشعاعية

الأليات الإمراضية لأذيات الحنجرة و الرغامى

1. تمزقات الغشاء المخاطي الحنجري البلعومي و الوذمة والورم الدموي الحنجري
2. خلع أو انزياح الغضروف الطرجهاري والذي يؤدي لتثبت الحبل أو تحدد حركته
3. **أذيات المفصل الدرقي الحلقي:** مع أذية العصب الحنجري الراجع
4. **كسور الغضروف الحلقي:** مع خطورة الانسداد التنفسي وأذية العصب الراجع
5. كسور العظم اللامي مع خطورة انسداد الطريق الهوائي
6. يسبب قرن الغضروف الدرقي تمزقات للغشاء المخاطي البلعومي
7. **الانفصال الحنجري الرغامي:** تنكمش الرغامي تحت القص باتجاه المنصف وتميل الحنجرة للانزياح للأعلى مما يهدد بنسبة وفيات عالية مع خطر أذيات حبل الغسيل(clothesline injuries) وقد تؤدي لشلل العصب الراجع في الطرفين
8. أذيات العصب الحنجري الراجع أحادي أو ثنائي الجانب

عوامل الخطورة العالية لتأذي الحنجرة من الرضوض

1. العمر:
   - > 40 سنة بسبب تكلس غضاريف الحنجرة (أكثر عرضة لكسور الحنجرة)
   - الأطفال أقل عرضة لكسور الحنجرة بسبب مرونة الغضاريف
   - الأطفال أكثر عرضة لأذيات الأنسجة الرخوة
   - خطورة الانسداد التنفسي أعلى عند الأطفال
2. نمط الرض (كليل أو نافذ):
   - الرضوض الكليلة تسبب أكثر كسور هيكل الحنجرة و الرغامي
   - الرضوض النافذة: تسبب أذيات الأنسجة الرخوة و الأذيات الوعائية بنسبة أعلى
3. وضعية الفك السفلي أثناء الرض:
   - في البسط تكون خطورة الإصابة أعلى من العطف حيث يحمي الفك السفلي الحنجرة
4. شدة قوة الصدمة الراضة: (الحبال الميكانيكية الشادة أكثر خطورة؛ أذيات حبل الغسيل)
5. زاوية الرض (أمامية أم جانبية):
   - الأمامية تسبب كسور حنجرية
   - الجانبية تسبب أذيات أنسجة رخوة

التظاهرات السريرية

- **الأعراض:**
  - الصرير الحنجري والانسداد التنفسي وزلة
  - حس الاختناق والحشرجة
  - بحة الصوت أو غيابه
  - ألم البلعوم أثناء البلع والكلام والسعال
  - ألم أذن انعكاسي
  - الاستنشاق والشردقة
  - نفث الدم والسعال
  - التورم والنزف في الجروح المفتوحة
  - انتباج العنق و تورمه في الأورام الدموية

التظاهرات السريرية

- **الفحص السريري:** يجرى بشكل منظم وشامل مع عدم إغفال حالة الطريق الهوائي وتأمينه بالطريق المناسب:
  - التنفس: هل يوجد صرير أو خنخنة؟
  - الصوت: هل يستطيع المريض الكلام؟
  - التأمل الخارجي للعنق لتحري وجود علامات مباشرة للرض
  - جس العنق: لكشف وجود:
    - الفرقعة تدل على كسور هيكل الحنجرة
    - تشوهات العتبة و تبدل مواضع العناصر التشريحية
    - الألم الحنجري المحرض بالجس
  - تنظير الحنجرة والبلعوم الليفي المرن: تقييم شدة الأذيات الداخلية للبلعوم والحنجرة

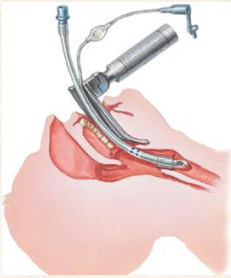

التظاهرات السريرية - العلامات السريرية

الخارجية: بالتأمل والجس:

- الكدمات والتورم في العنق
- ورم دموي رقبي
- ريح غازية تحت الجلد (فرقعة جلدية)
- المضض عند جس العظم اللامي أو االغضروف الدرقي
- تسطح البارزة الدرقية
- تشوه العتبة على حواف الكسر
- جرح مفتوح مع انكشاف هيكل الحنجرة

الداخلية: فحص حنجري بالتنظير الليفي المرن (الأفضل) لتقييم أذيات دهليز الحنجرة:

- وذمة مع ورم دموي و تمزق الغشاء المخاطي
- نفوذية الطريق الهوائي
- خلع المفصل الحلقي الطرجهاري
- شلل الحبل الصوتي أو تثبته أو انقلاعه
- انقلاع لسان المزمار
- تمزق الحبل الصوتي أو الشريط البطيني
- انكشاف الغضروف
- عدم تناظر لمعة الحنجرة و تضيق دهليز الحنجرة

التشخيص - الاستقصاءات

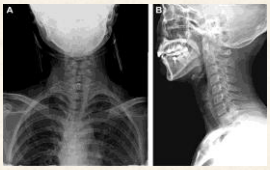

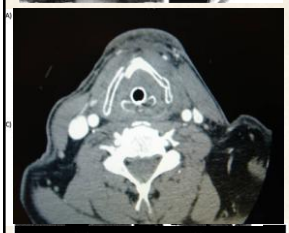

1. صورة بسيطة للعنق والصدر أمامية خلفية وجانبية: تقييم خطوط الكسر والريح الغازية ونفوذية السبيل التنفسي والكسور المرافقة للعمود الرقبي
2. التصوير الطبقي المحوري متعدد الشرائح بمقاطع رقيقة بالوضعيات الثلاث:
   - الاستقصاء المختار لتقييم هيكل الحنجرة و كسورها (كسور اللامي والغضاريف الحلقي و الدرقي)
   - لا يستطب في أذيات العنق الشديدة حيث يجرى الكشف الجراحي بغض النظر عن نتائج الطبقي المحوري
   - ألغى ضرورة استخدام تصوير الحنجرة الظليل (تهديد الطريق الهوائي المهدد)
   - حل مكان التصوير الشعاعي البسيط للعنق
3. التصوير بالرنين المغناطيسي: بشكل أساسي لتقييم الإصابات العصبية على العمود الرقبي
4. تصوير المري الظليل: يفضل إجراؤه بمادة ظليلة حلولة بالماء لتجنب التهاب المنصف المحرض بالباريوم
5. تصوير الأوعية الظليل: حال وجود شك بأذيات وعائية هامة

التشخيص - الاستقصاءات



- تنظير الحنجرة والبلعوم المباشر وتنظير المري تحت التخدير العام:
  - يجرى بعد تأمين الطريق الهوائي (الخزع الرغامي) لتقييم داخل الحنجرة والبلعوم والمري (يسمح بجس الطرجهاريين وتقييم أذياتهما)

الرضوض الحنجرية الرغامية – التدبير

- **الدعم الأولي (ABCDE):**
  - A. تأمين الطريق الهوائي **A**irway
  - B. الدعم التنفسي / ventilation **B**reathing
  - C. الدعم الدوراني **C**irculation/ blood replacement
  - D. تقييم العجز **D**isability assessment
  - E. تقييم كامل الجسم لكشف الرضوض المرافقة **E**xpose entire body to detect polytrauma
- الهدف الأساسي:
  - تأمين الطريق الهوائي و تأمين التشخيص و التدبير المناسب للأذية
  - تجنب الاختلاطات والعقابيل الآجلة

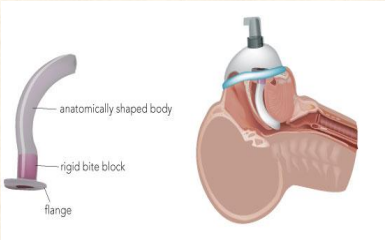

الرضوض الحنجرية الرغامية – الإجراءات الوقائية البدئية

- تأمين الطريق الهوائي مع حماية العمود الرقبي
- **في الأذيات الرضية الكليلة:** تجنب التنبيب الباكر لتجنب الأنسداد التنفسي التام (التنبيب باستخدام المنظار الليفي المرن يمكن إجراؤه بيد خبيرة)
- **الجراحة هو الطريقة المثلى** والأسلم لتأمين الطريق الهوائي من دون التأثير على المشهد السريري أو تهديد الطريق الهوائي بالانسداد التام (يجرى الخزع الرغامي تحت التخدير الموضعي)
- تأمين الطريق الهوائي عند الأطفال يكون بمنظار قصبات صلب مع تنفس عفوي قبل إجراء خزع الرغامى أو التنبيب الرغامي الواعي أولا

الرضوض الحنجرية الرغامية - التدبير الطبي

- **الاستطباب:**
  - الأذيات البسيطة في الأنسجة الرخوة الرقبية والبلعومية الحنجرية (ورم دموي، تمزقات مخاطية سطحية)
  - كسر وحيد غير متبدل (جدلي)
  - ثبات الهيكل الحنجري مع سلامة باطن الحنجرة
- **تدبير الطريق الهوائي:** رفع الفك والذقن، وضع القنية الهوائية، جرعة ستيروئيدات اسعافية، التنبيب والاكسجة
- قبول المريض 24 ساعة للمراقبة و تأمين مستلزمات التداخل التنفسي عند الضرورة مع إجراءات داعمة وتعويض الدم
- حمية مطلقة عبر الفم وتأمين وارد سوائل وريديا
- رفع رأس السرير مع راحة صوتية وترطيب الهواء
- التغطية الوقائية بالصادات الحيوية مع علاج واقي من القلس المعدي وإعطاء ستيروئيدات جهازية
- إعطاء المصل المضاد للكزاز +/- اللقاح ضد الكزاز

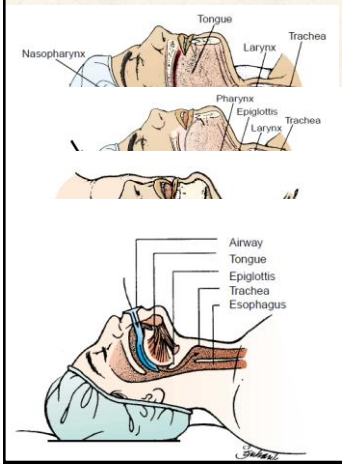

الرضوض الحنجرية الرغامية – التدبير الجراحي

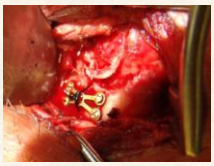

- **الاستطبابات:**
  - الانسداد التنفسي الشديد
  - الكسور الحنجرية المتبدلة وانخلاع غضاريف الحنجرة
  - الريح الغازية المترقية والضاغطة
  - النزف الفعال أو ورم دموي ضاغط
  - التمزقات الشاملة للحبل الصوتي الحقيقي والملتقى الأمامي أو انقلاع الحبل الصوتي وانخلاع الطرجهاريين
  - انكشاف الغضاريف الحنجرية
  - تثبت الحبلين الصوتيين
- **التوقيت المثالي:** الإصلاح خلال 24 ساعة (<7 أيام حكما لتجنب الانتان و التنخر و التندب الالتهابي)
- **التدبير التنظيري:** يمكن لحالات التمزق البسيط أو إعادة توضع الطرجهاريين

الرضوض الحنجرية الرغامية – التدبير الجراحي

- الرد الجراحي والترميم:
- المدخل: رقبي عبر الغضروف الدرقي أو تحت اللامي
- ترميم التمزقات المخاطية لتغطية الغضاريف المكشوفة (تخفيف التندب والنسيج الحبيبي)
- إعادة توضع الطرجهاريين أو استئصاله في حالة الانقلاع التام أو تحت التام
- رد كسور الغضاريف الحنجرية و تثبيتها
- وضع صفيحة سيلاستيك (Keel)في رضوض الملتقى الأمامي لتجنب الالتصاقات والتليف
- وضع أنبوب مونتغمري (T Tube) في رضوض الحنجرة والرغامى المعقدة و أذيات الغضروف الحلقي وتحت المزمار
- ترميم أذيات العصب الحنجري الراجع (جدلي)

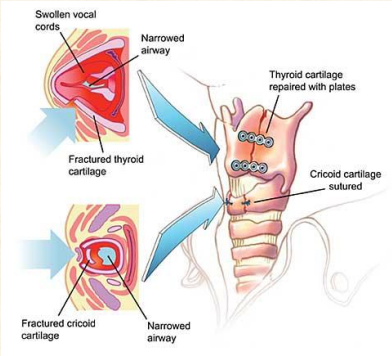

الرضوض الحنجرية الرغامية – اختلاطات

1. **تشكل نسيج حبيبي** (انكشاف الغضروف، عند حواف الستينت) وتعالج باللايزر وتوسيع الحنجرة
2. **التضيق الحنجري:**
   - يمكن تجنبه بالتدبير المناسب لكسور الحنجرة وتثبيها و خياطة التمزقات المخاطية،
   - يمكن تدبيرها بالتوسيع أو قد تحتاج لتداخل جراحي (استئصال النسيج الندبي، استئصال رغامي، استئصال حنجرة فوق المزمار أو حتى استئصال حنجرة تام في حالات الالتصاق التام والتندب وشلل الحبلين)
3. **انزياح الستينت:** يمكن استخراجه عبر الخزع الرغامي أو بتنظير القصبات

خوارزمية مقاربة و تدبير رضوض الحنجرة والبلعوم والطريق التنفسي العلوي

A Proposed Protocol for Managing Laryngeal Trauma. *CT, Computed tomography; DE, direct esophagoscopy; DP, direct pharyngoscopy; ET, endotracheal; FNE, flexible nasoendoscopy; MLT, microlaryngoscopy; ORIF, open reduction with internal fixation*

العوامل الإنذارية الأساسية في رضوض الحنجرة:

1) شدة الأذية البدئية
2) توقيت التداخل الجراحي (المثالي < 24 ساعة)
3) خبرة الفريق الطبي

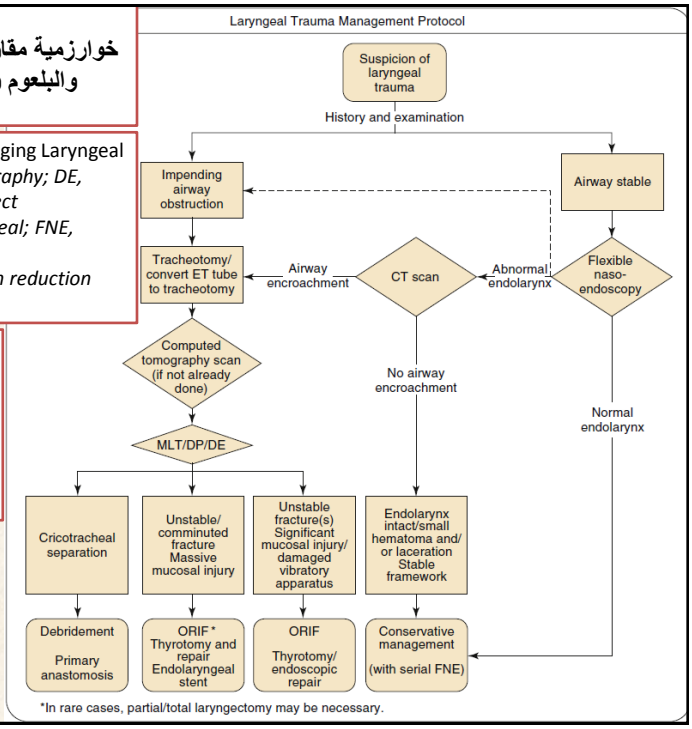

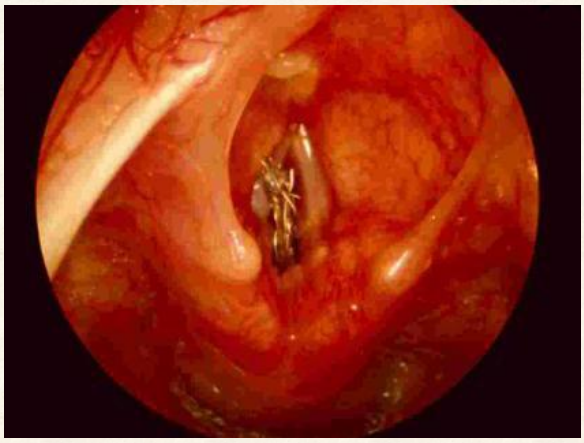

الأجسام الأجنبية في الطرق الهوائية

الأجسام الأجنبية في الطرق الهوائية – مقدمة

- يعتبر استنشاق الأجسام الأجنبية من أهم الحالات الطارئة المهددة للحياة عند الأطفال
- 80% من الأجسام الأجنبية تحدث بأعمار < من 15 سنة
- 80% من الأجسام الأجنبية عند الأطفال < 3 سنوات وذروة الحدوث بين 1-2 سنة مع رجحان للذكور
- هو أهم سبب للوفاة عند الرضع ورابع سبب للوفاة عند الأطفال قبل سن المدرسة
- تنحشر الأجسام المستنشقة في الحنجرة أو الرغامى أو القصبات الرئيسية أو الفصية أو الشدفية
- الأجسام السادة بشكل تام قد تسبب اختناقا وتؤدي للوفاة الفورية
- تصنف الاجسام الأجنبية تبعا لعمر المريض أو لمصدر الأجسام أو نوعها أو توضعها أو درجة الانسداد

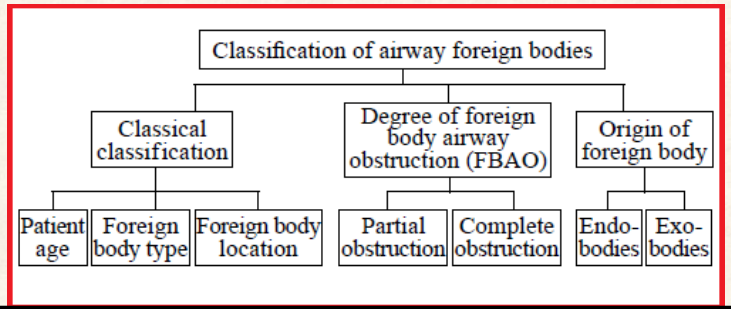

الأجسام الأجنبية في الطرق الهوائية – التصنيف

- **تبعا لنمط الأجسام الأجنبية:**
  - **خارجية المنشأ:** (عند الأطفال عادة ...)
    - أجسام نباتية (المكسرات، البقوليات،
    - أجسام صلبة غير نباتية (خرزات، قطع ألعاب، نقود معدنية، دبابيس (أثناء تثبيت الحجاب عند النساء ...)، قطع طعامية ...
  - **داخلية المنشأ:**
    - دم أو استنشاق مرافق للإقياءات (أثناء التخدير العام)
    - أجزاء من الأدوات الطبية، تعويضات سنية ..
  - في الغرب 91% من الحالات أجسام عضوية (تشكل المكسرات و الحبوب نصفها)
  - فس الصين و أسيا: العظم هو الأكثر شيوعا
  - في الشرق الأوسط ومصر وتركيا واليونان: بذور القرع والبطيخ وعباد الشمس هي الأكثر شيوعا

الأجسام الأجنبية في الطرق الهوائية – التصنيف

- **تبعا لمكان الانحشار:**
  - يعتمد مكان انحشار الجسم على شكله وحجمه وطبيعته
  - تنحشر الأجسام **الكبيرة** في الحنجرة (المزمار أو تحت المزمار)أو الرغامى (غالبا متحركة)
  - تنحشر الأجسام الأجنبية **المتوسطة** في القصبات الرئيسية، خاصة في القصبة اليمنى: كونها متمادية مع الرغامى وقطرها أكبر من القصبة اليسرى وأقصر بالاضافة لكون الرئة اليمنى أكبر والسعة الشهيقية فيها أكبر
  - الأجسام **الصغيرة** تستقر في القصبات الفصية (الفص السفلي أو المتوسط الأيمن) أو في القصبات الفرعية

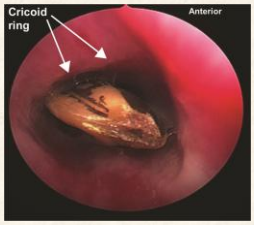

الأجسام الأجنبية في الطرق الهوائية - التصنيف

التصنيف حسب درجة الانسداد:

- **عدم وجود انسداد:**
  - يميل ليصبح مزمنا
  - الأجسام النباتية تسبب ذات رئة والتهاب قصبات مزمن أو متكرر (ذات رئة كيماوية)
  - الأجسام الجامدة تسبب نفث دم وتشكل نسيج حبيبي وأحيانا ذات رئة
- **وجود انسداد جزئي:**
  - في الحنجرة: بحة صوت وصرير وأحيانا غياب الصوت والزلة التنفسية
  - في الشجرة التنفسية: يسبب انتفاخ رئة أو انتفاخ رئة فصي أو فقاعة انتفاخية وقد تنبثق لتحدث ريح صدرية
- **الانسداد التام:**
  - في الحنجرة والرغامى يسبب اختناق وزرقة وقد ينتهي بالموت
  - في القصبات: يسبب انخماص رئة

الأجسام الأجنبية في الطرق الهوائية – التصنيف

- **الأسباب:**
  - العمر: الأطفال بين 6 أشهر و6 سنوات هم الأكثر عرضة
  - الطاريء عند البالغين: شهيق عميق أثناء البلع بسبب الضحك أو الكلام
  - تبدل الحس ونقص مستوى الوعي (أثناء التخدير وعند كبار السن ...)
  - نادرا قصدي عند المرضى النفسيين أو المساجين
- **الألية المرضية:** طبيعة الجسم الأجنبي تحدد درجة الارتكاس الالتهابي الناجم:
  - فالاجسام الصلبة البلاستيكية والمعدنية تسبب أقل ارتكاس التهابي ويرتبط خطرها فقط بدرجة الانسداد الذي تسببه
  - بينما تحرض الأجسام النباتية الحاوية على مواد وحموض دسمة مسببة التهابا كيماويا شديدا
  - المواد الطعامية النشوية والحبوب تمتز الماء من السوائل القصبية وتنتبج مما يحول الانسداد الجزئي إلى انسداد تام مع الوقت

الأجسام الأجنبية الحنجرية – الأهمية والوبائيات

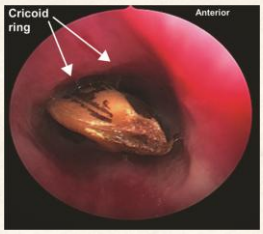

- **الحدوث:** نادرا ما ينحشر الجسم الأجنبي في الحنجرة والغالب أن ينزلق باتجاه الرغامى و القصبات لكن إذا كان كبيراً أو شئزا فقد ينحشر في الحنجرة على مستوى المزمار أو تحت المزمار مسببا انسداد تنفسي شديد فجائي وقد تكون قاتلة
- **الأعراض:**
  - **انسداد جزئي:** يسبب صرير شهيقي وزلة تنفسية نوبة سعال عنيفة و اختناق مع بحة صوت
  - **انسداد تام:** نوبة اختناق مع توقف تنفس و زرقة مع قصور قلبي رئوي و ينتهي بالموت إذا لم ينقذ المريض
- **الاختلاطات:** الانسداد التنفسي التام والوفاة، التهاب الحنجرة، أذيات الطية الصوتية

الأجسام الأجنبية الحنجرية – المعالجة

1. مناورة هيملیخ عند الانسداد التام: ضغط مفاجيء وقوي على البطن وناحية الشرسوف باتجاه الصدر أو قلب الطفل للأسفل على يد المسعف و الضرب المفاجيء على الظهر مع الضغط الشرسوفي لطرد الجسم الأجنبي المنحشر
2. تنظير الحنجرة المباشر واستخراج الجسم الأجنبي
3. تنظير الحنجرة بمنظار ماكنتوش و استخراج الجسم أو دفعه باتجاه القصبات
4. خزع الرغامى النظامي أو خزع رغامي إسعافي (خزع حلقي درقي)

الأجسام الأجنبية في الشجرة الرغامية القصبية

الأعراض:

1. العرض البدئي: حادثة الاستنشاق نوبة سعال واختناق مع زلة وزرقة وأحيانا تقشع دموي
2. الفترة الكامنة: من دون أعراض أو قليلة الأعراض
3. التظاهرات الثانوية:
   - انسداد ميكانيكي:
     - انسداد تام للقصبة يؤدي لعلامات انخماص رئة
     - انسداد جزئي يؤدي لعلامات انتفاخ رئة
   - تبدلات التهابية: التهاب قصبات، التهاب قصبات و رئة، خراجة رئة (أكثر شيوعا في الأجسام الأجنبية النباتية)

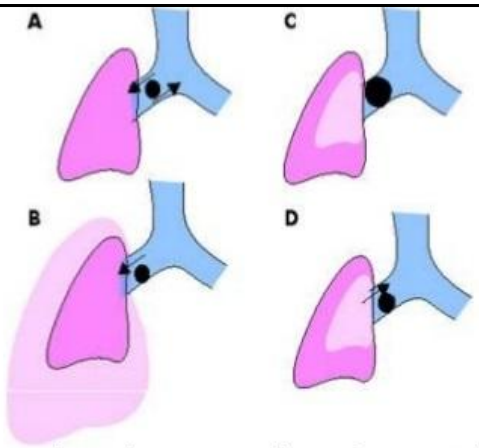

A: Partial obstruction; air can pass in and out causing only wheeze

B: One way obstruction; air can go in (inspiration) but not out causing emphysema of lungs

C: Total obstruction; air can neither go in nor out causing obstructive atelectasis

D:One way obstruction; air can only go out causing atelectasis

الأجسام الأجنبية في الشجرة الرغامية القصبية

- **العلامات:**
  - علامات نقص الأكسجة: تسرع النبض والتنفس، الزرقة ..
  - الصرير والزلة التنفسية
  - الإصغاء الرئوي:
    - نقص تهوية وحيد الجانب أو موضع
    - وزيز موضع (من العلامات الهامة سريريا)
    - أحيانا علامات انخماص رئة أو انتفاخ رئة
  - في حال الاختلاط علامات ريح صدرية أو ذات رئة

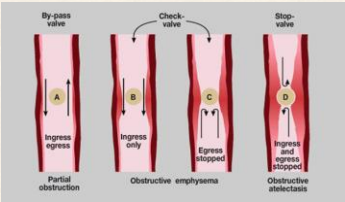

الأجسام الأجنبية في الشجرة الرغامية القصبية

- **الاستقصاءات:**

1. صورة شعاعية بسيطة للعنق والصدر بالوضعين بطوري التنفس:
   - الجسم الظليل يظهر على الصورة
   - الأجسام الشفيفة: لا تظهر بالصورة لكن تظهر العلامات الثانوية للجسم الأجنبي
     - انخماص رئة
     - انتفاخ رئة انسدادي
     - انحراف المنصف و الرغامى
     - تكثف الرئة
2. حديثا يوجد دور للتصوير الطبقي المحوري في تقييم الأجسام الأجنبية التنفسية

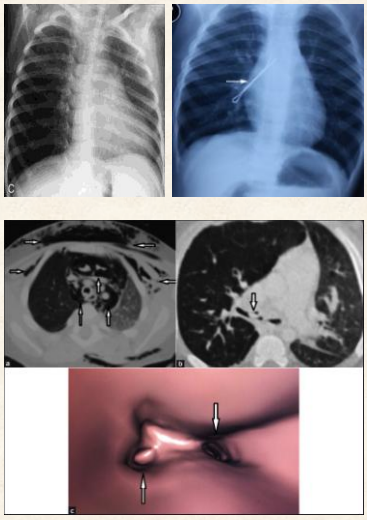

التشخيص التفريقي للجسم الأجنبي المزمن:

تدرن الرئة
ذات الرئة
توسع القصبات
خراجة الرئة

الأجسام الأجنبية في الشجرة الرغامية القصبية

- يعتمد التدبير على مجموعة عوامل منها:
  - الحالة العامة للطفل
  - التظاهرات السريرية
  - التدابير المتبعة من قبل كل مركز (بروتوكول استنشاق محدد)
- الوقاية خير من العلاج: الأهل أو المربين يجب أن يتبعوا تدابير الحفاظ على الطفل في بيئة آمنة
- في حال حدوث الاستنشاق أو الاشتباه به يجب مراجعة مركز تنظير اسعافي (إسعاف الأذنية في المواساة ...)

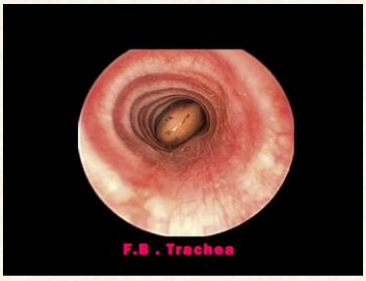

الأجسام الأجنبية في الشجرة الرغامية القصبية

- **المعالجة:**
  - استخراج الجسم الأجنبي بتنظير الحنجرة و القصبات بالمنظار الصلب
  - التنظير القصبي الليفي المرن مفيد للتشخيص واستخراج الأجسام الأجنبية الصغيرة
  - الاستخراج عبر خزع الرغامى (الأجسام الكبيرة و الشئزة)
  - استخراج الأجسام المنحشرة البعيدة عبر فتح الصدر

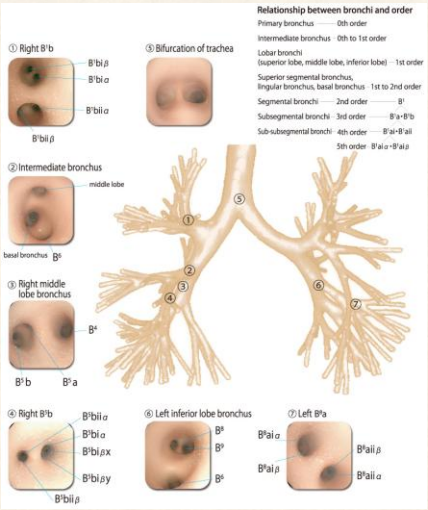

تنظير القصبات

الليفي المرن

- يستخدم للتشخيص بشكل أساسي
- كذلك للعلاج بالأيدي الخبيرة 90% معدل النجاح
  - توفر الملاقط المناسبة للجسم الجنبي
  - المناظير المناسبة للعمر

الصلب

- الطريقة المثلى لاستخراج الأجسام الأجنبية وتأكيد تشخيصها
- مناظير بأقطار مختلفة وملاقط متنوعة تناسب الأجسام الأجنبية
- طاقم خبير (طبيب مخدر، جراح تنظير، تمريض مؤهل ...)

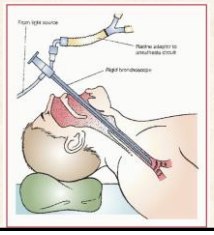

تنظير القصبات

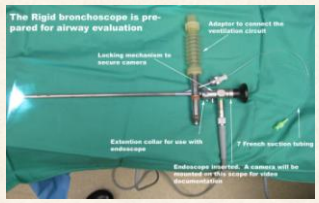



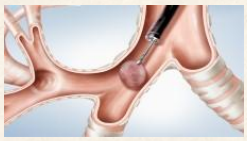



Knowing is
half the battle