

بزل التأمور
Pericardiocentesis

د. كمال الكاتب

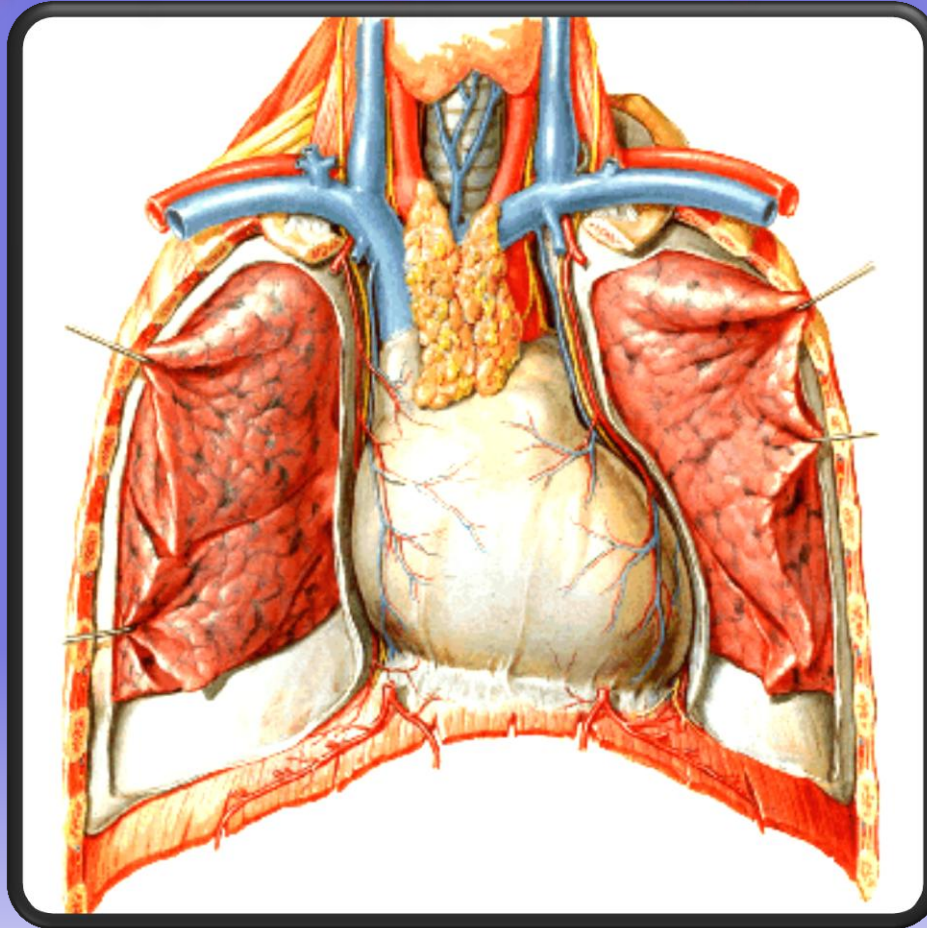
بزل التأمور *Pericardiocentesis*

الأسباب:

- الرضوض
- التدرن
- الالتهابات
- الأورام
- أمراض الغراء

بزل التأمور

Pericardiocentesis



بزل التأمور *Pericardiocentesis*

الإمراضية:

ـ كمية الإنصباب

ـ سرعة الإنصباب

بزل التأمور *Pericardiocentesis*

الغاية:

– علاجية

– تشخيصية

بزل التأمور

Pericardiocentesis

الخطوات:

– الوضعية

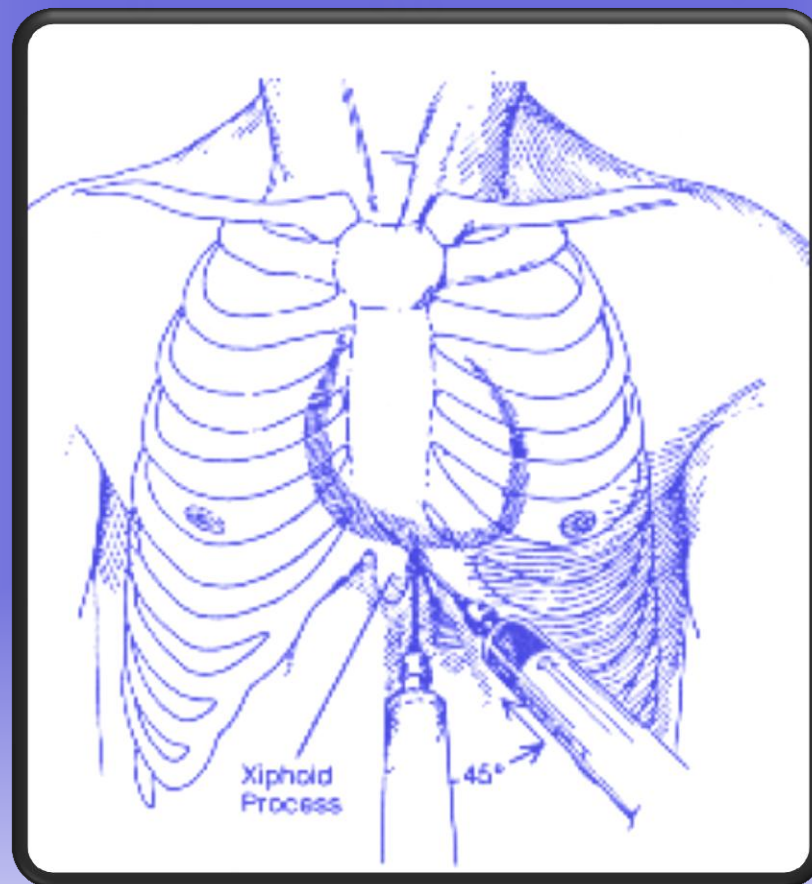
– التعقيم

– ادخال الابرة

– الإفراغ

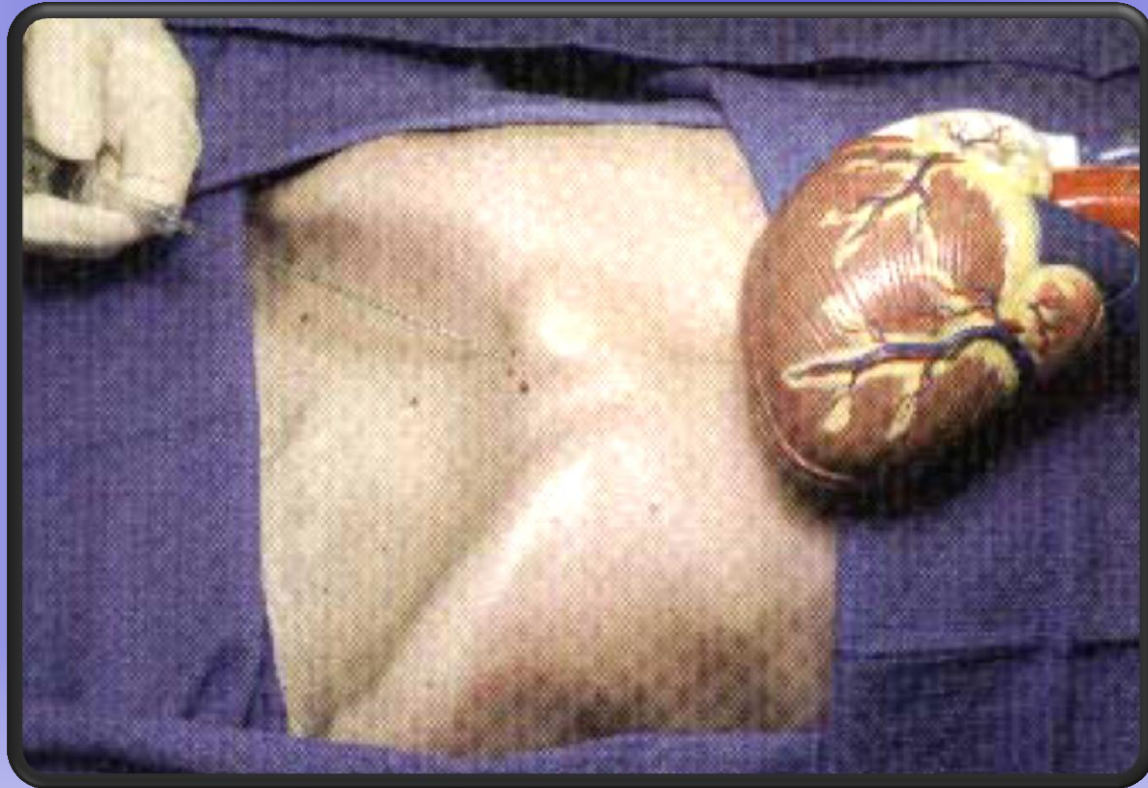
بزل التأمور

Pericardiocentesis



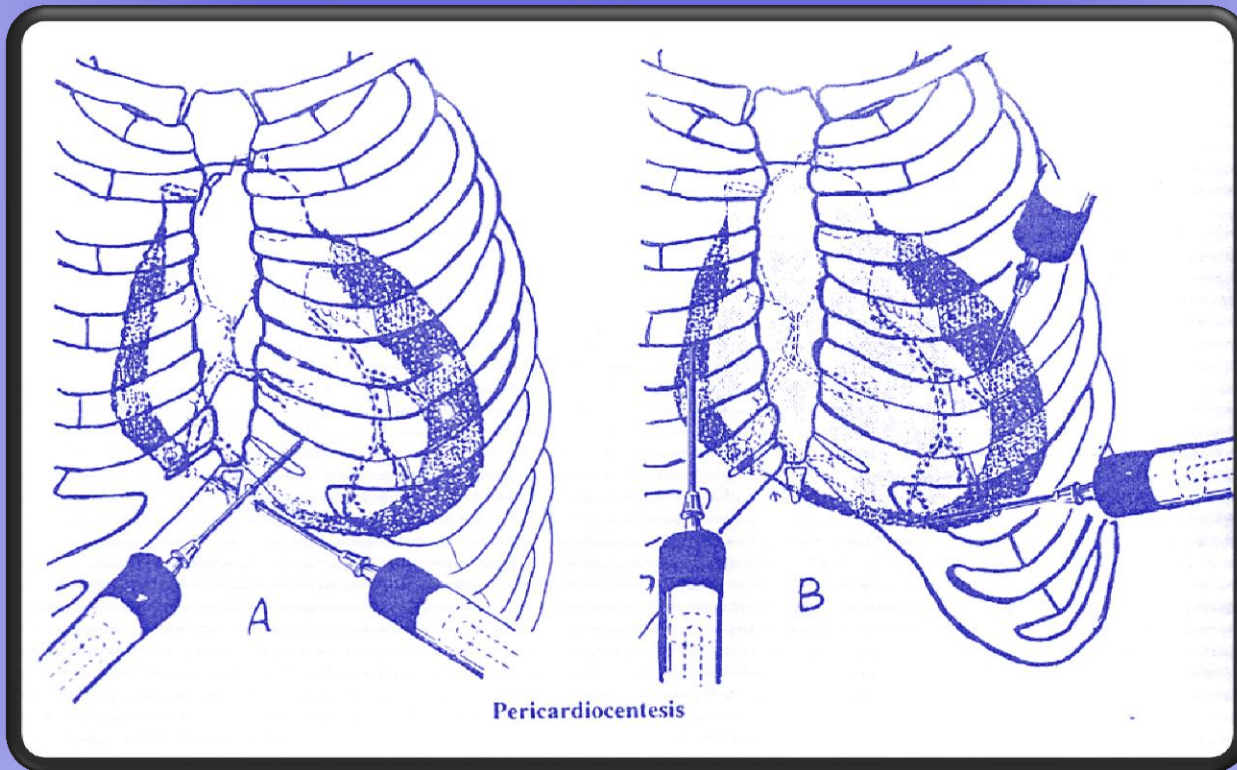
بزل التأمور

Pericardiocentesis



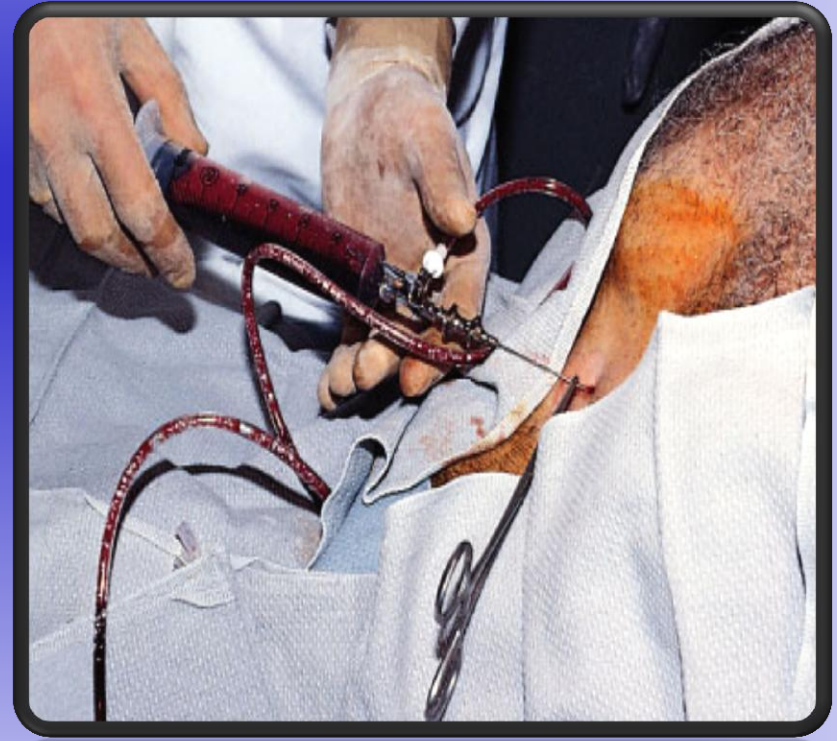
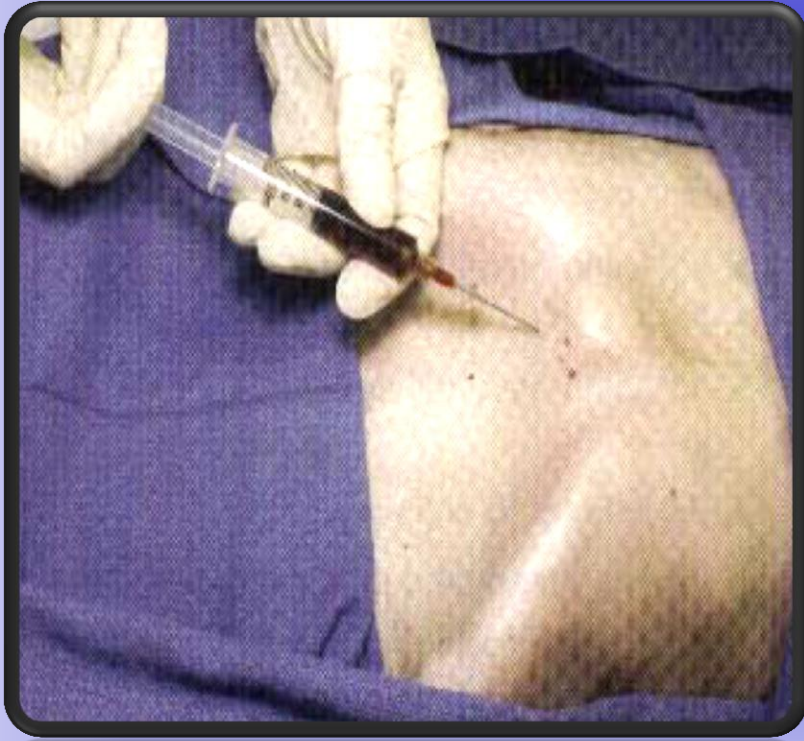بزل التأمور

Pericardiocentesis



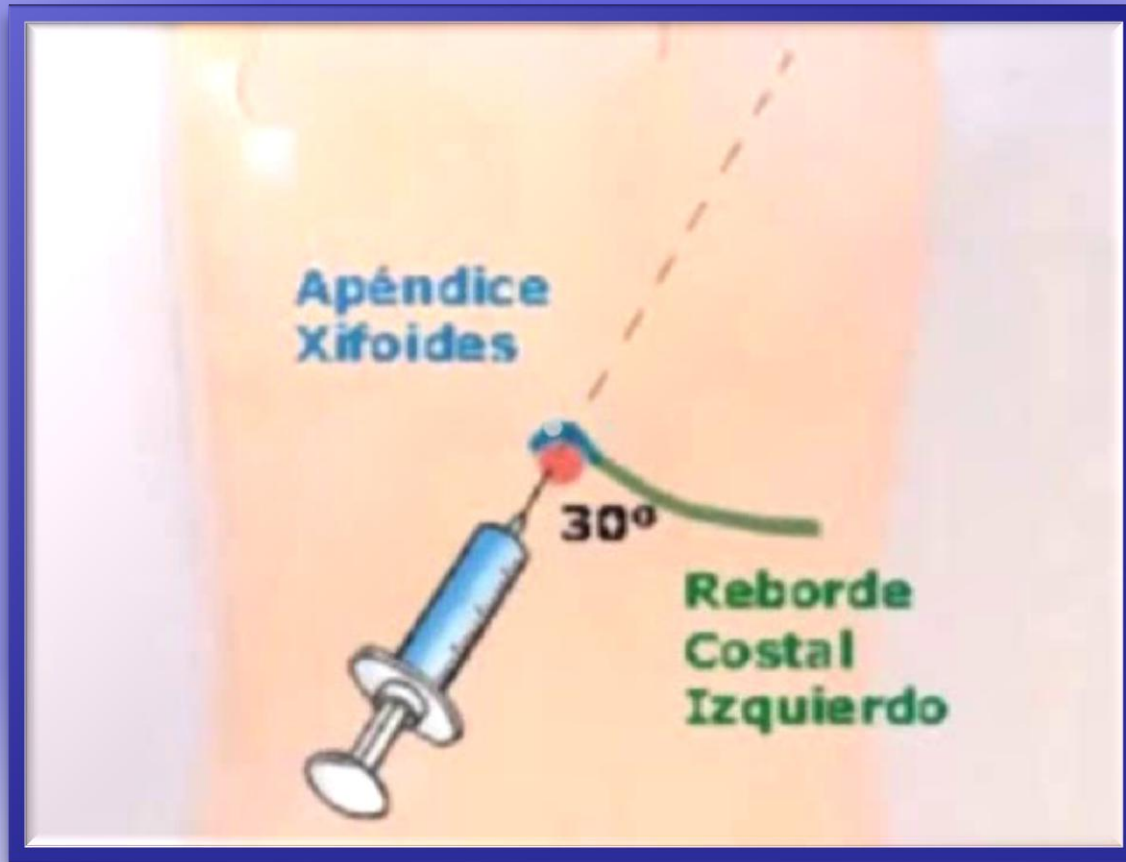بزل التأمور

Pericardiocentesis



بزل التأمور

Pericardiocentesis



بزل التأمور

Pericardiocentesis

الإختلاطات:

- الغشي

- النزف

- اذية القلب

- اذية الشرايين الإكليلية

A view of Earth from space, showing the Americas and a bright star in the upper left. The Earth's curvature is visible, with the blue atmosphere and white clouds. The text "The end Thanks" is overlaid in the lower left.

The end
Thanks