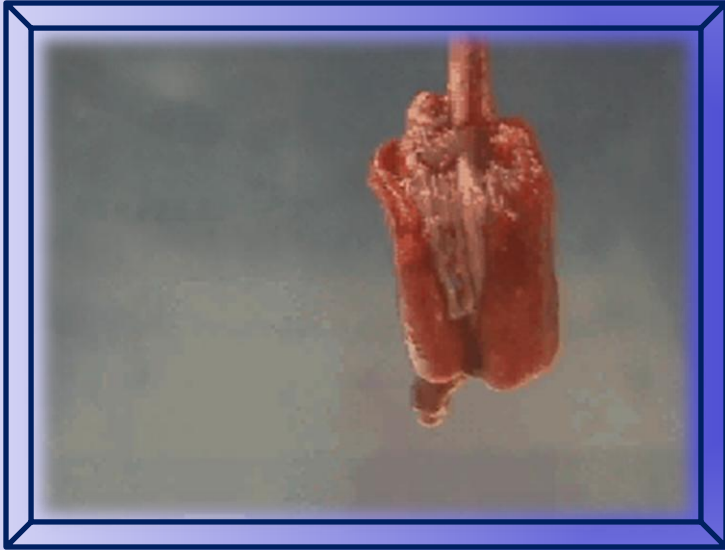
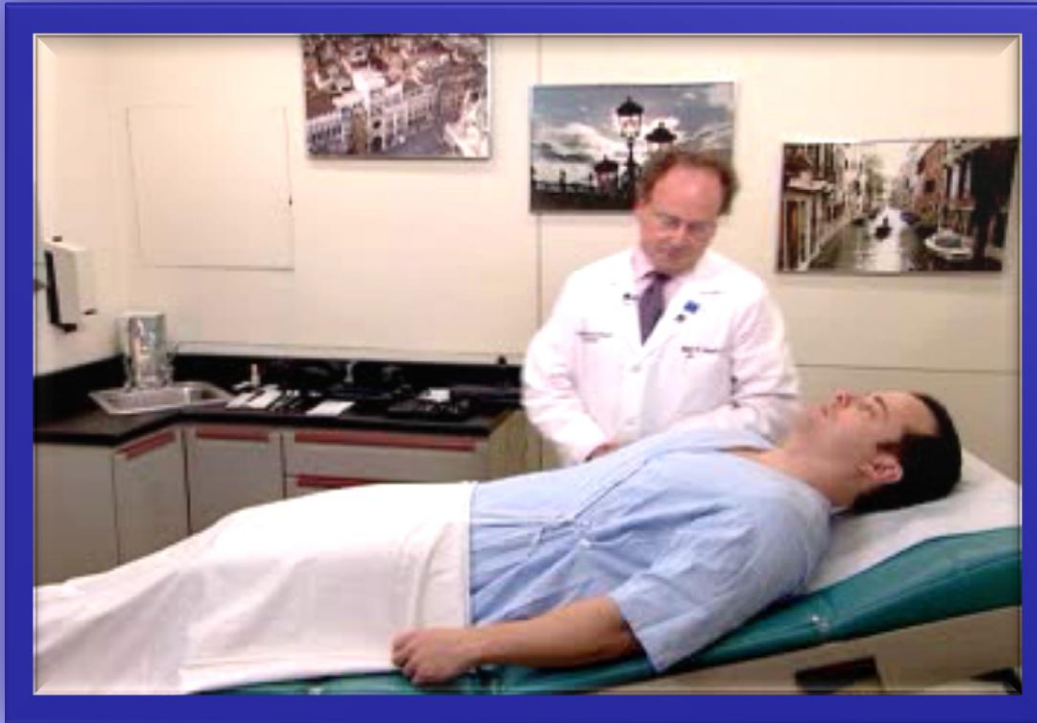
مقرر الجراحة الصغرى أ. د. كمال الكاتب



الفحص السريري

Physical Examination



الفحص السريري للصدر

Physical Examination

• Inspection

• التأمل

• Palpation

• الجس

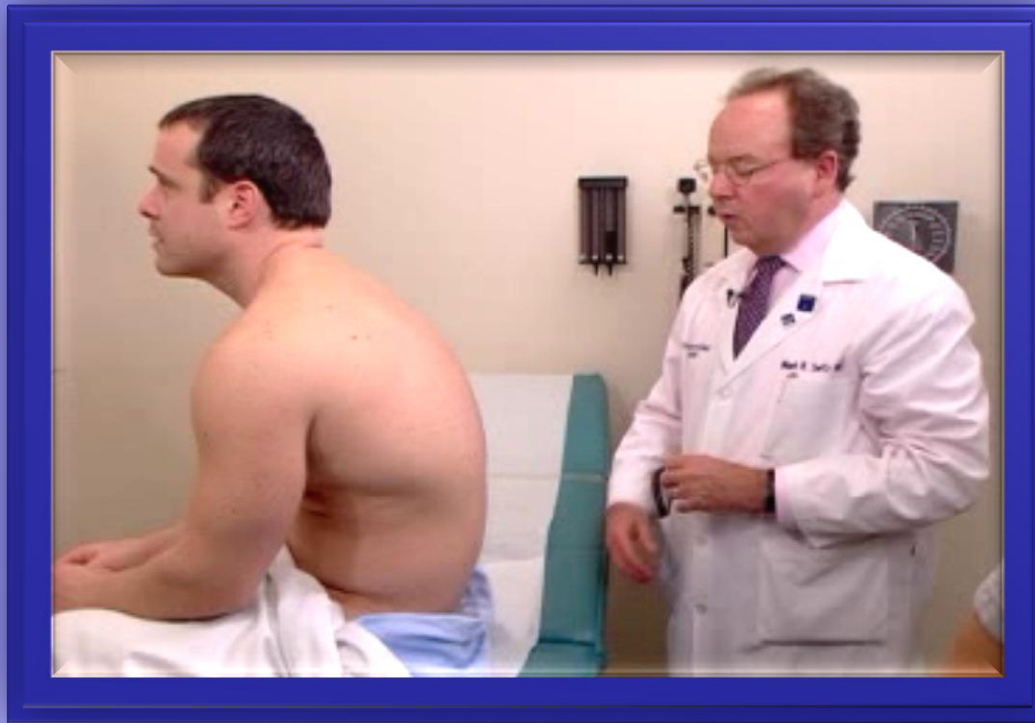• Percussion

• القرع

• Auscultation

• الإصغاء

Physical Examination



الفحص السريري للصدر

Physical Examination

التأمل

Inspection

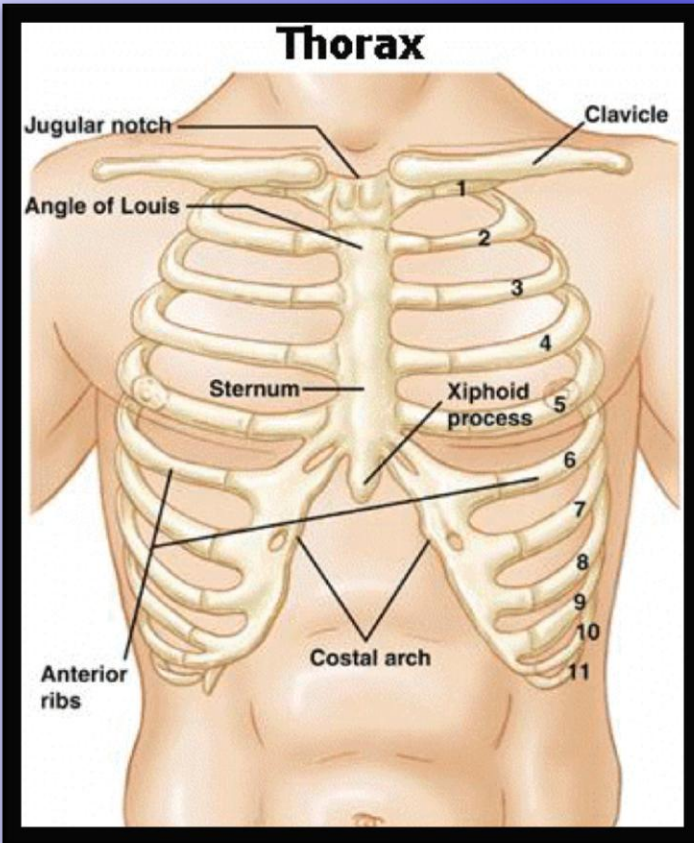
- Anatomical Landmarks
- Cyanosis
- Clubbing
- Chest Deformity
- التشريح السطحي
- الزرقة
- تبقرط الأصابع
- تشوهات جدار الصدر

الفحص السريري للصدر

Physical Examination

التأمل

Inspection



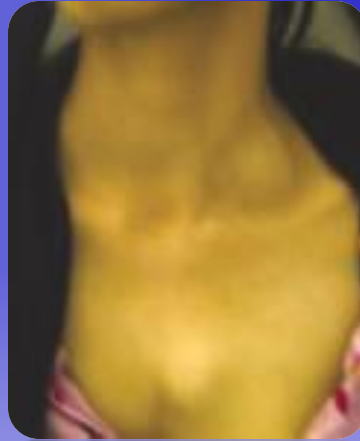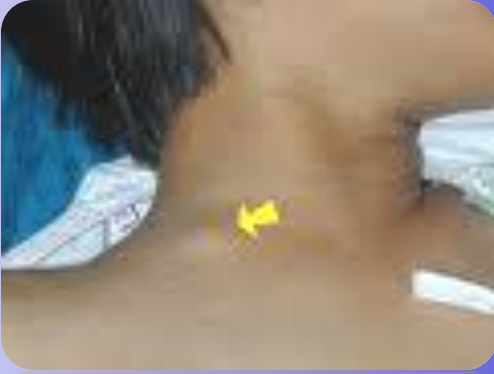- التشريح السطحي
- الزرقة
- تبقرط الأصابع
- تشوهات جدار الصدر

الفحص السريري للصدر

Physical Examination

التأمل

Inspection



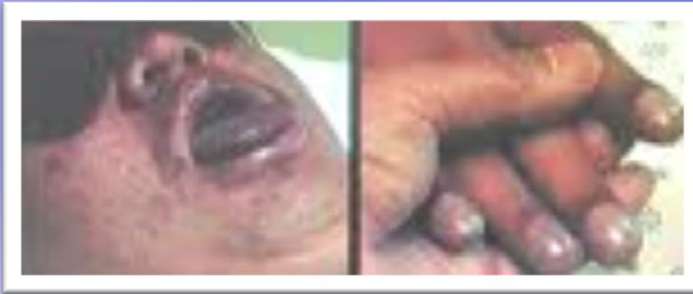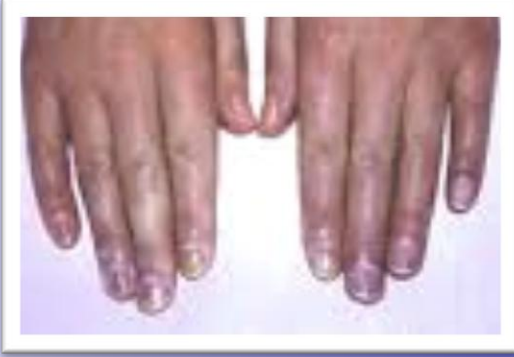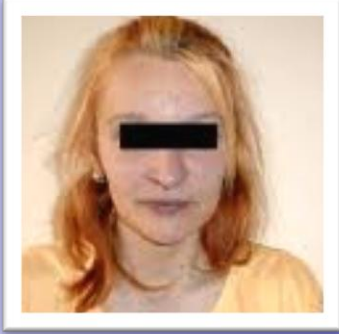- التشريح السطحي
- الزرقة
- تبقرط الأصابع
- تشوهات جدار الصدر

الفحص السريري للصدر

Physical Examination

التأمل

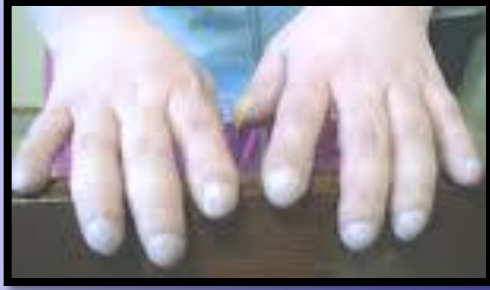Inspection



- التشريح السطحي
- الزرقة
- تبقرط الأصابع
- تشوهات جدار الصدر

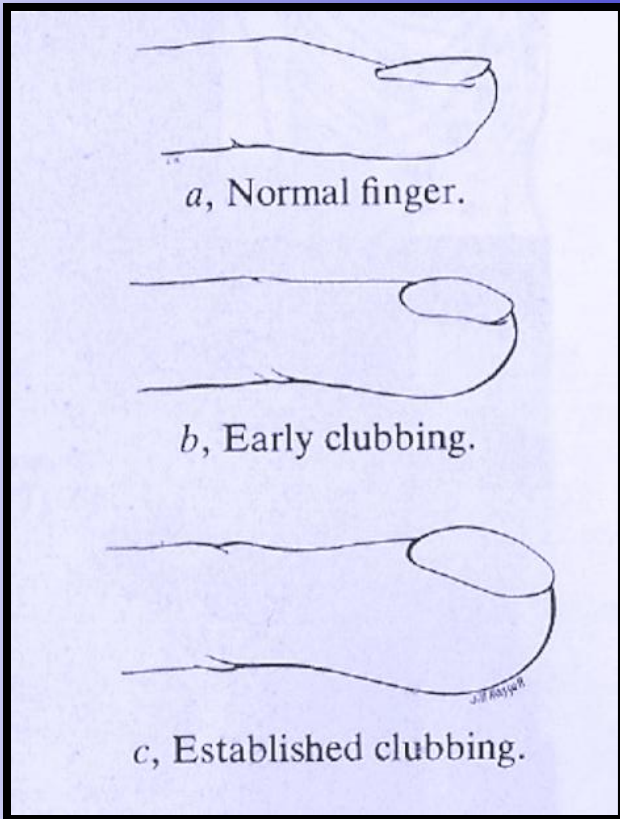
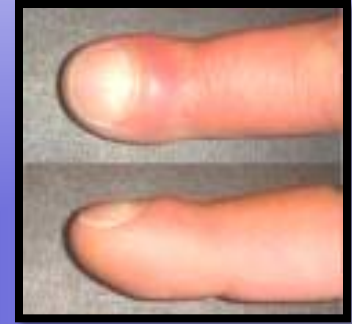الفحص السريري للصدر

Physical Examination



التأمل

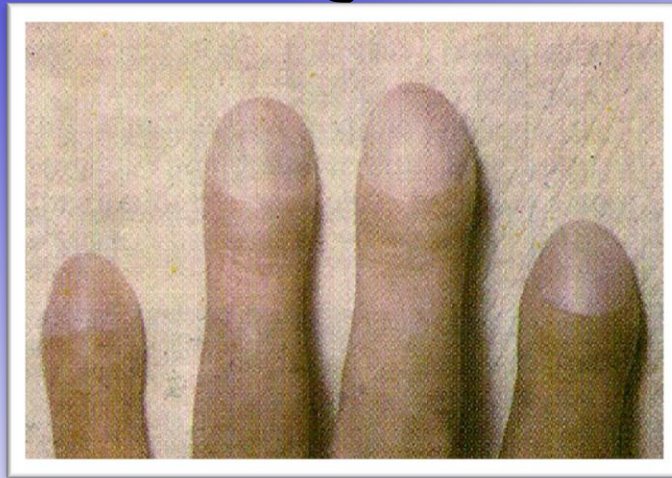
Inspection



• التشريح السطحي

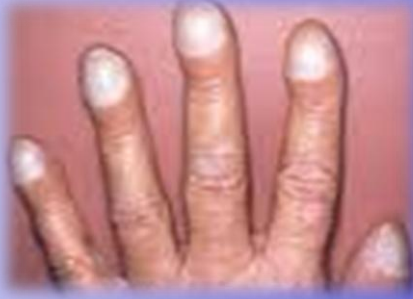• الزرقة

• تبقرط الأصابع




الفحص السريري للصدر

Physical Examination



التأمل

Inspection



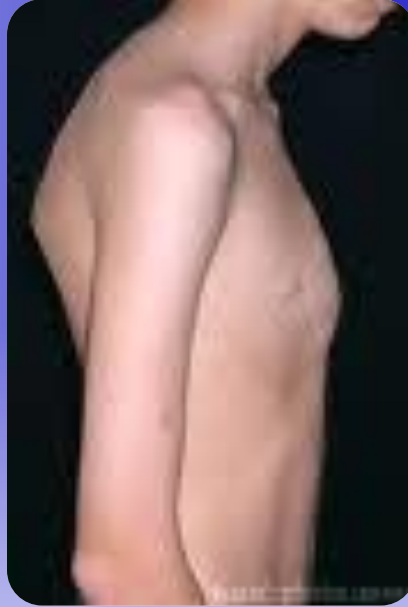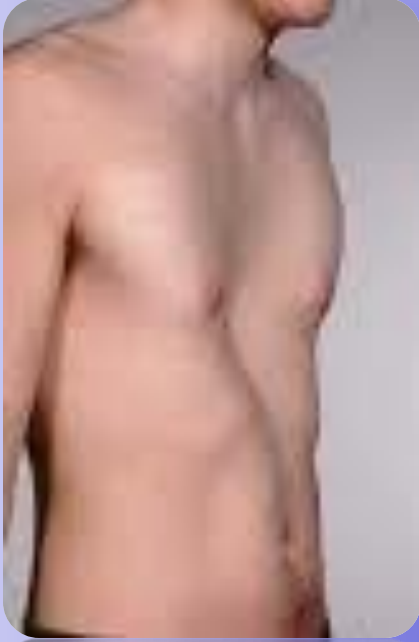- التشريح السطحي
- الزرقة
- تبقرط الأصابع
- تشوهات جدار الصدر

الفحص السريري للصدر

Physical Examination

التأمل

Inspection



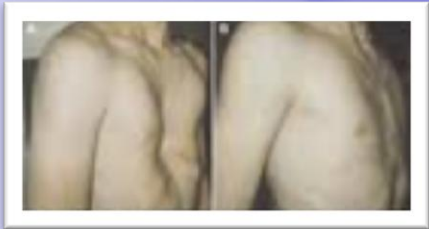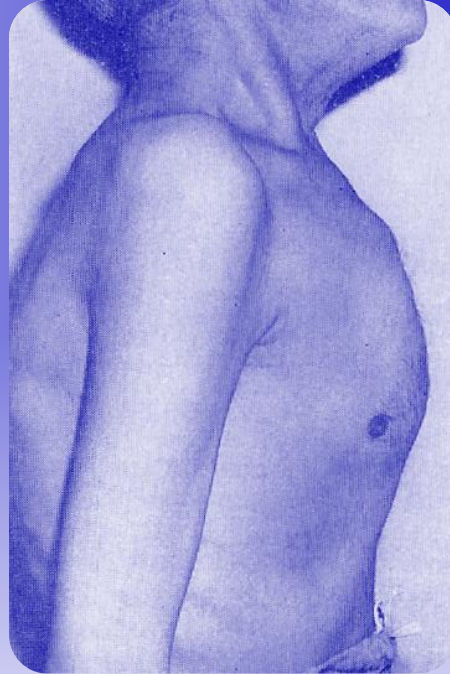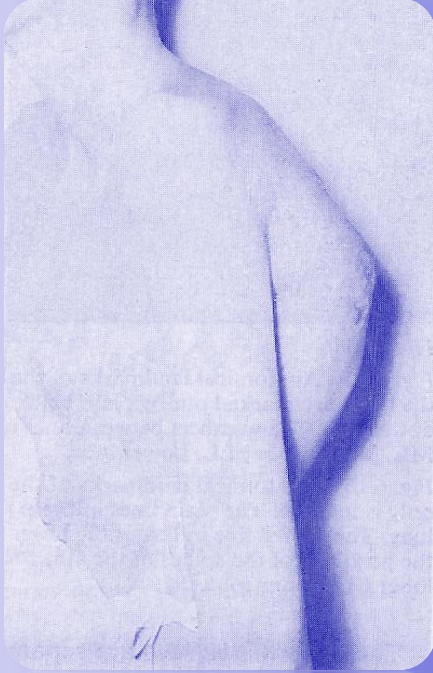- التشريح السطحي
- الزرقة
- تبقرط الأصابع
- تشوهات جدار الصدر

الفحص السريري للصدر

Physical Examination

التأمل

Inspection



- التشريح السطحي
- الزرقة
- تبقرط الأصابع
- تشوهات جدار الصدر

الفحص السريري للصدر

Physical Examination

الجس

Palpation

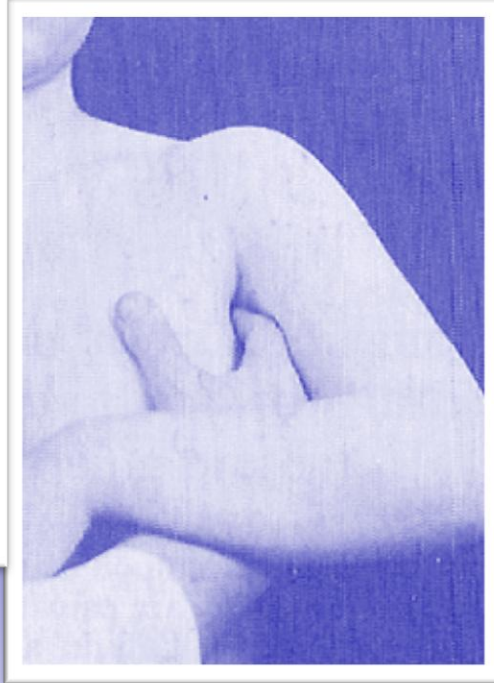
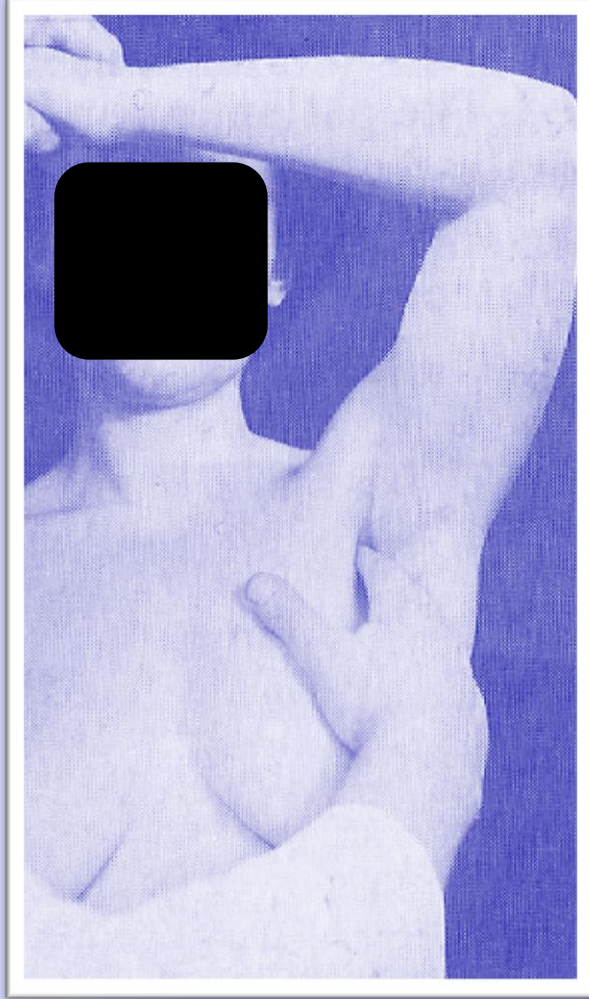
- Axilla & supraclavicular f.
- Tracheal position
- Vocal fremitus
- الإبط والحفرة فوق الترقوة
- الرغامى
- الإهتزازات الصوتية

الفحص السريري للصدر

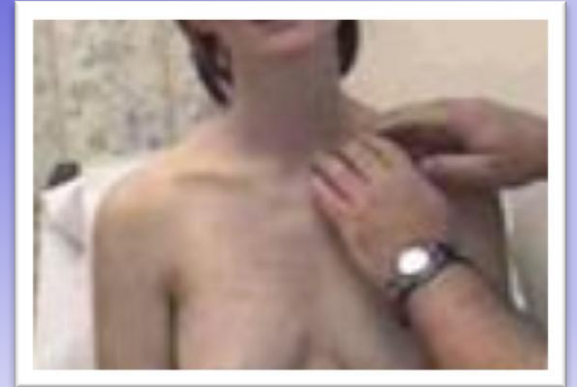Physical Examination

الجس

Palpation



- الإبط والحفرة فوق الترقوة
- الرغامى
- الإهتزازات الصوتية

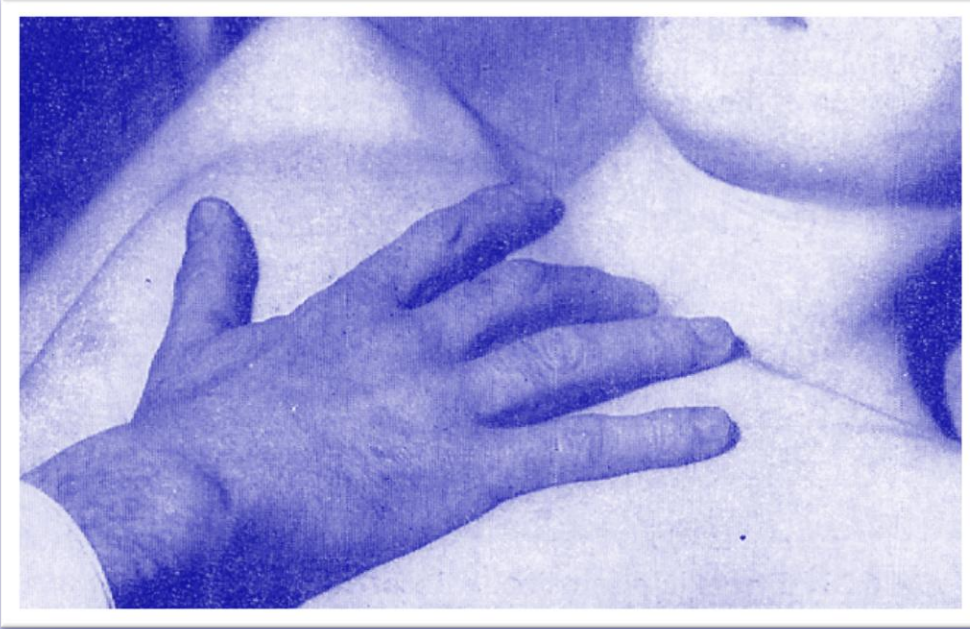

الفحص السريري للصدر

Physical Examination

الجس

Palpation



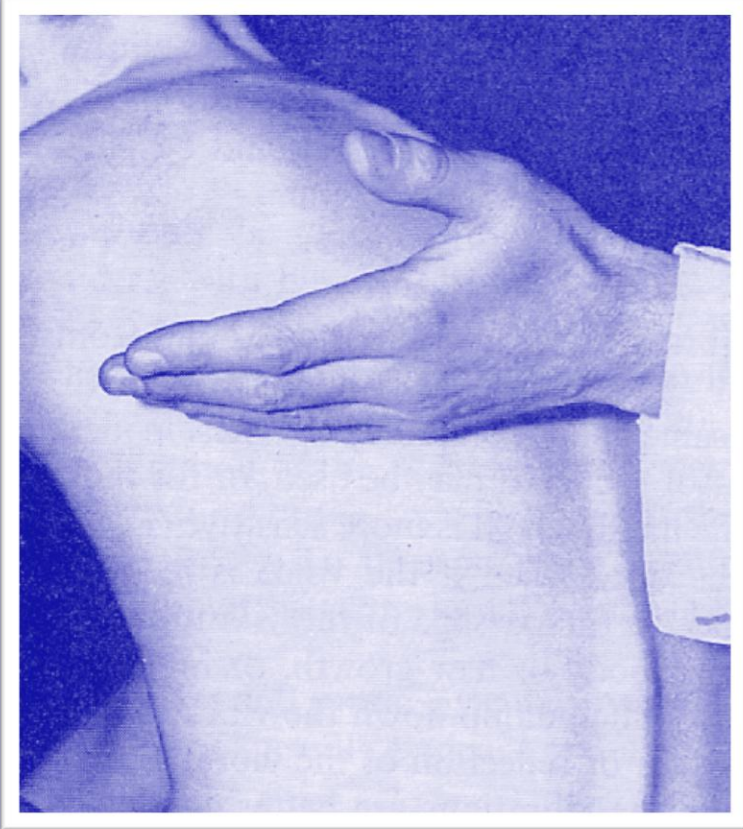
- الإبط والحفرة فوق الترقوة
- الرغامى
- الإهتزازات الصوتية

الفحص السريري للصدر

Physical Examination


الجس

Palpation

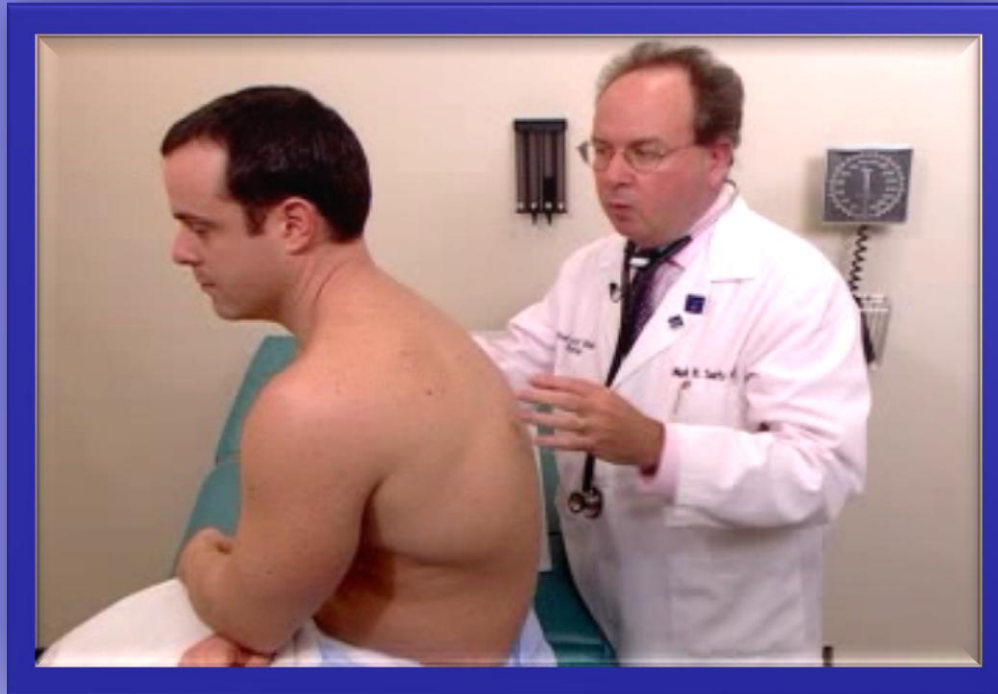

- الإبط والحفرة فوق الترقوة
- الرغامى
- الإهتزازات الصوتية

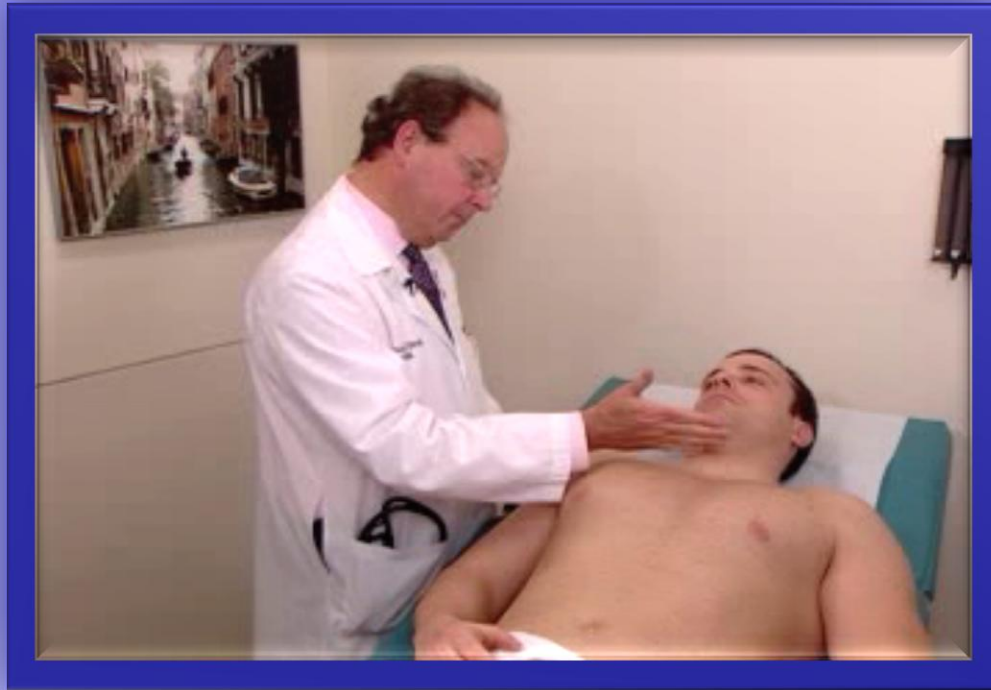Physical Examination



Physical Examination



Physical Examination

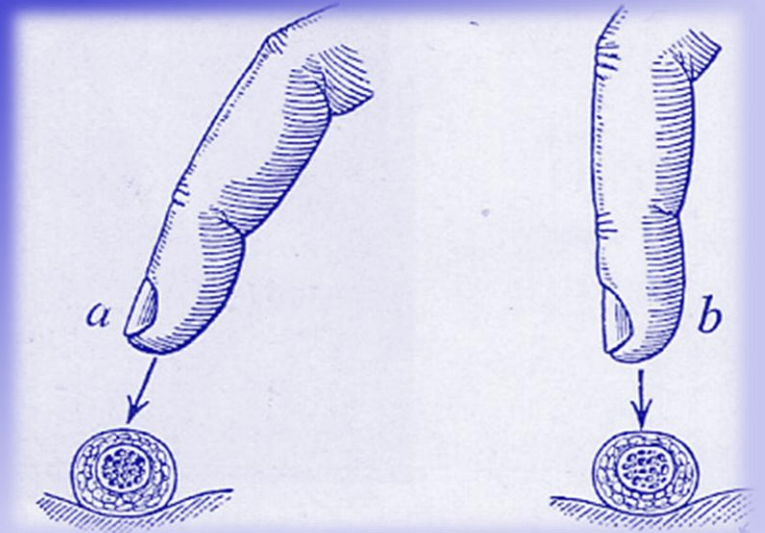
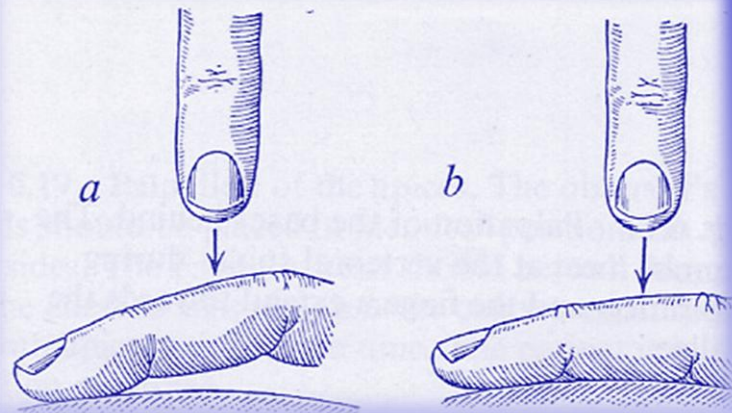
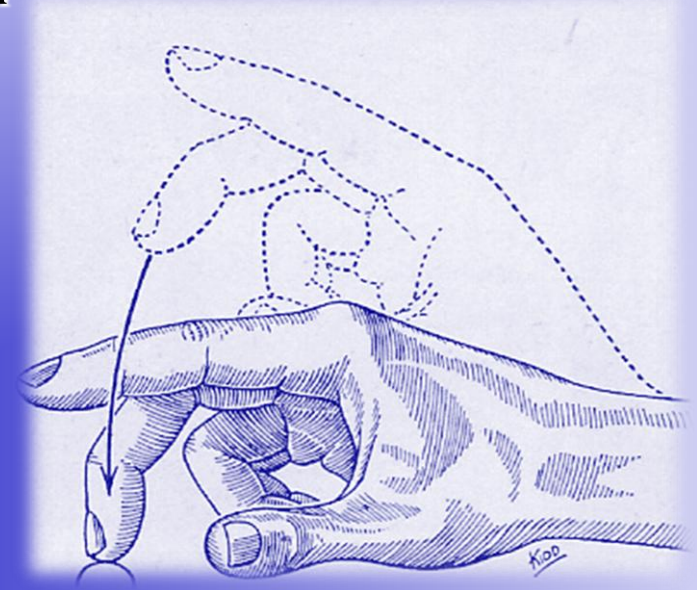
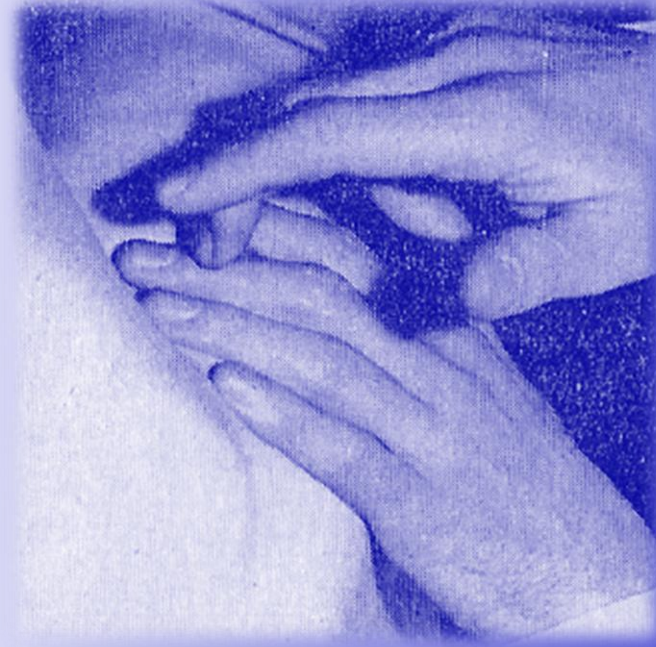

الفحص السريري للصدر

Physical Examination

القرع

Percussion



الفحص السريري للصدر

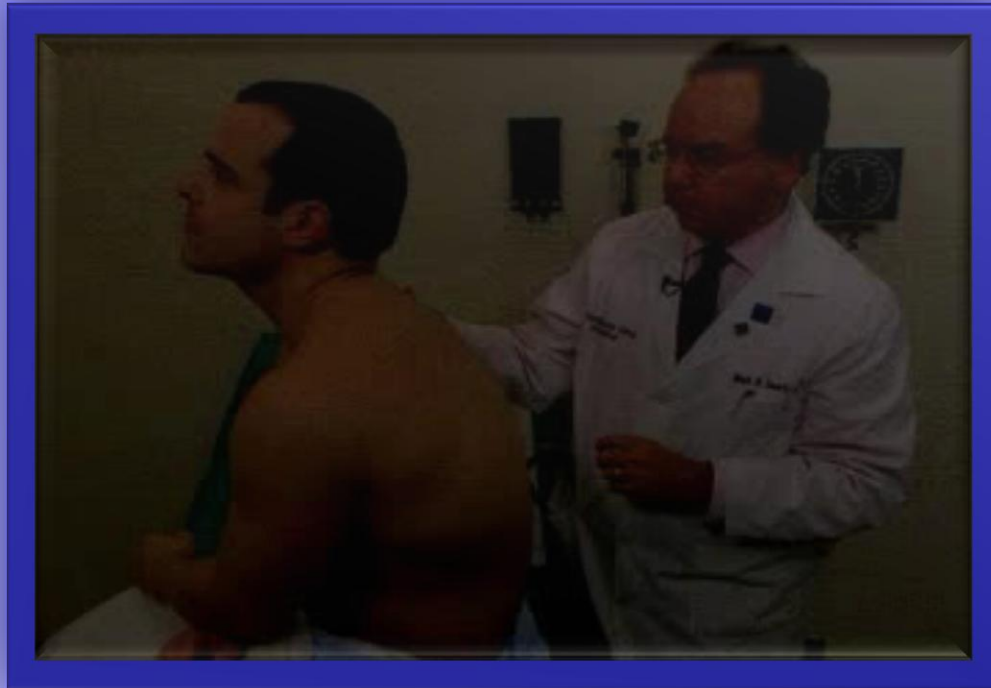
Physical Examination

القرع

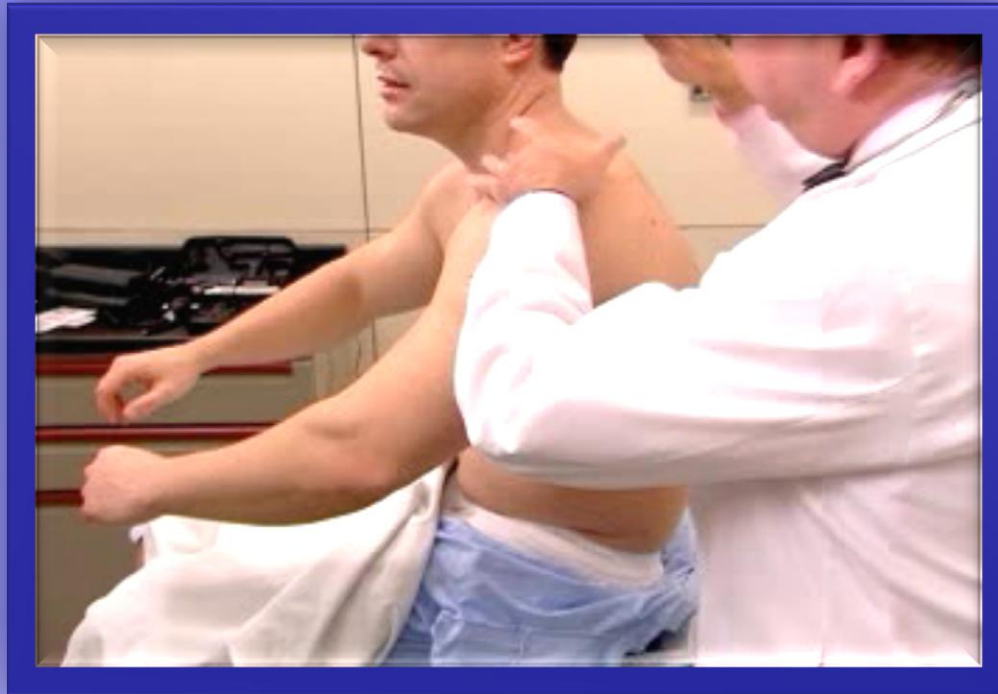Percussion

- Resonance • وضاحة/ رنين
- Tympany • طبالية / تطبل
- Dullness • أصمية /
- Stony dullness • أصمية حجرية

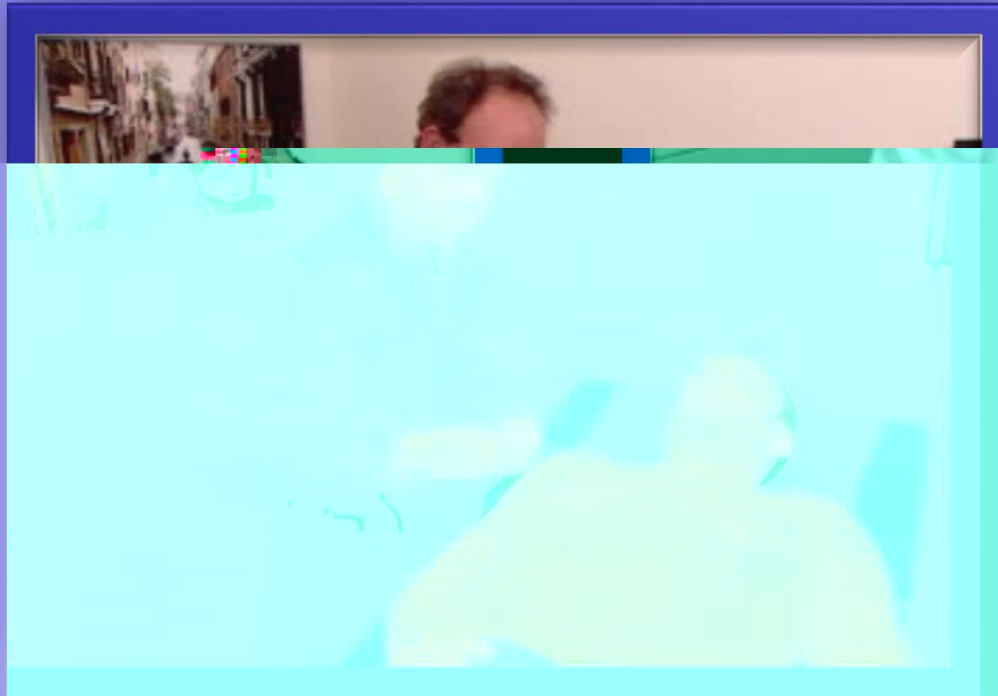
Physical Examination

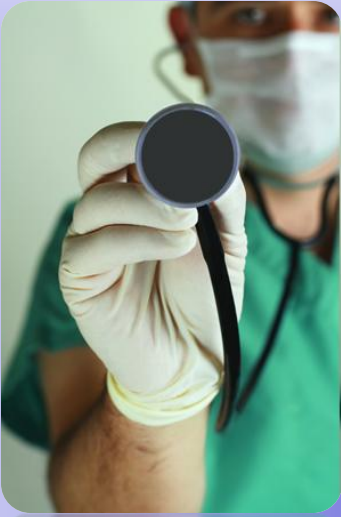


Physical Examination



Physical Examination





الفحص السريري للصدر

Physical Examination

الإصغاء

Auscultation

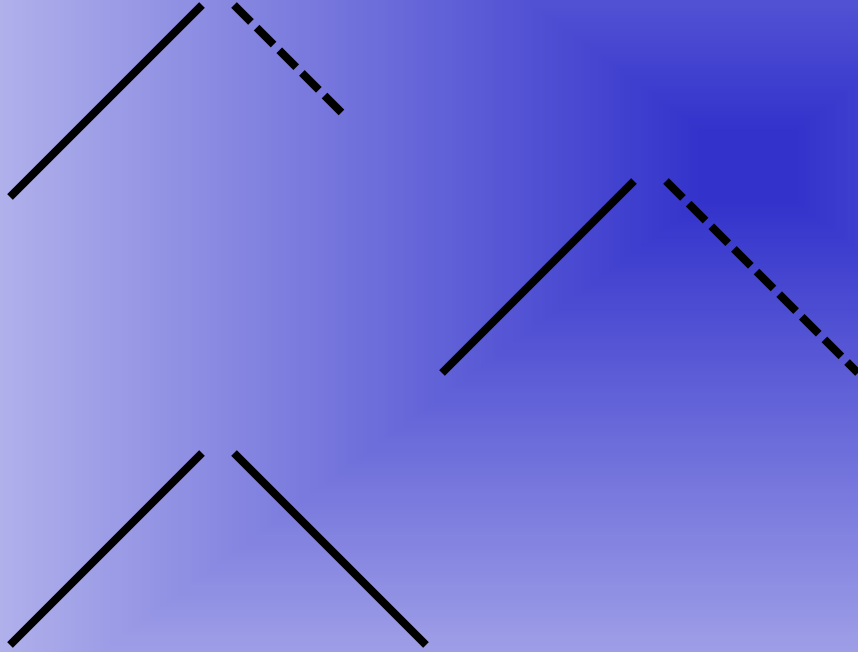
- Breath Sounds
 - Diminution/absence
 - Prolonged expiration
- Abnormal Sounds
 - Wheezing/Stridor
 - Crepitation/Friction
- أصوات التنفس
 - خفوت / غياب
 - تطاول زفير
- أصوات مرضية
 - وزيز / صرير
 - خراخر / احتكاكات

الفحص السريري للصدر

Physical Examination

الإصغاء

Auscultation



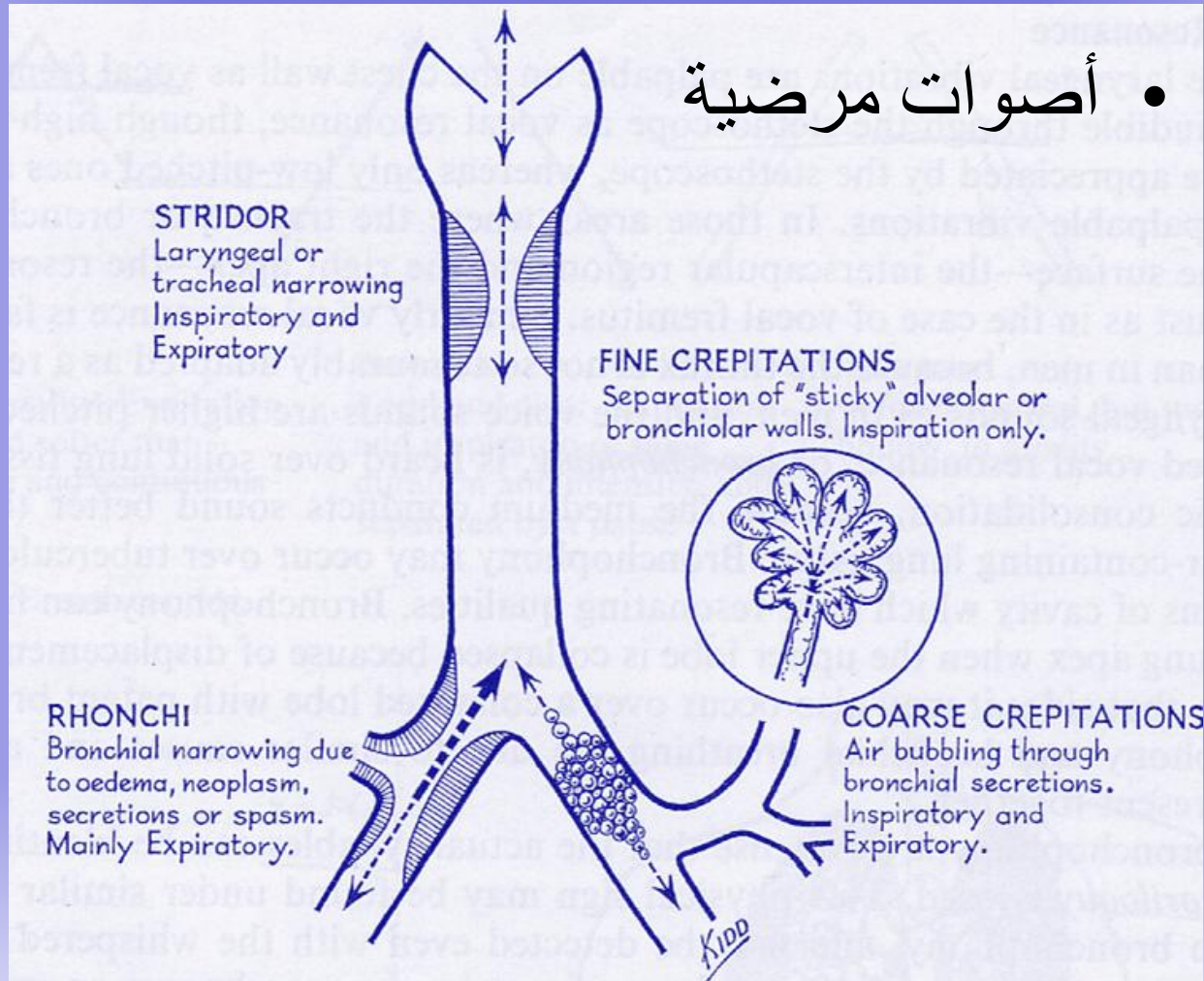
- أصوات التنفس
- خفوت / غياب
- تطاول زفير
- أصوات مرضية
- وزيز / صرير
- خراخر / احتكاكات

الفحص السريري للصدر

Physical Examination

الإصغاء

• أصوات مرضية




الفحص السريري للصدر

Physical Examination

الإصغاء

Auscultation





- أصوات مرضية
- وزيز / صرير
- خراخر / احتكاكات

الفحص السريري للصدر

Physical Examination

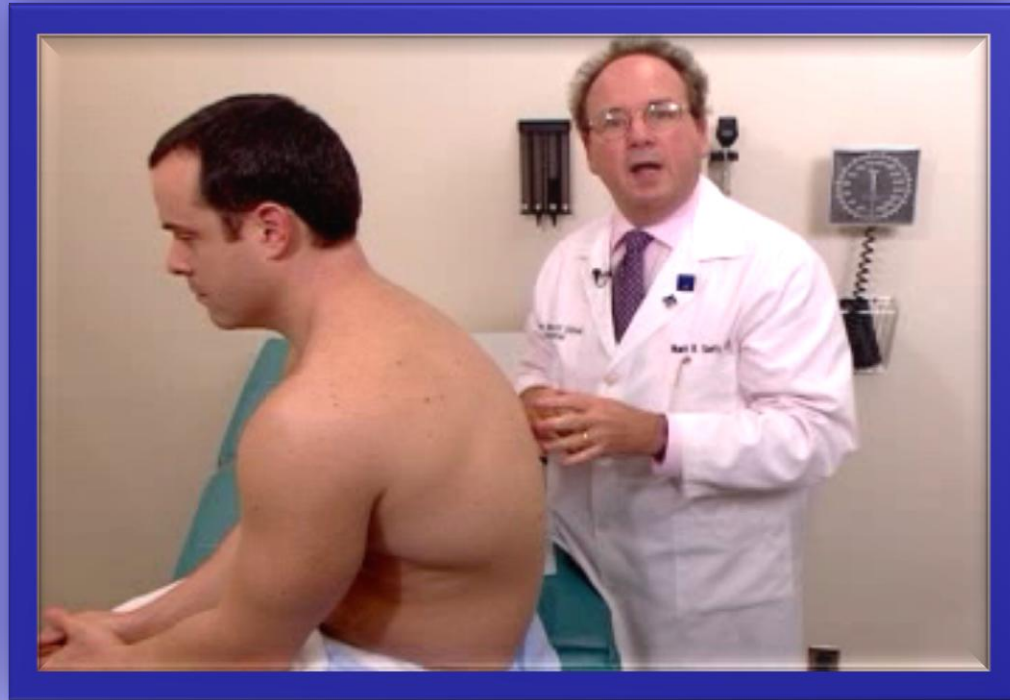الإصغاء

Auscultation

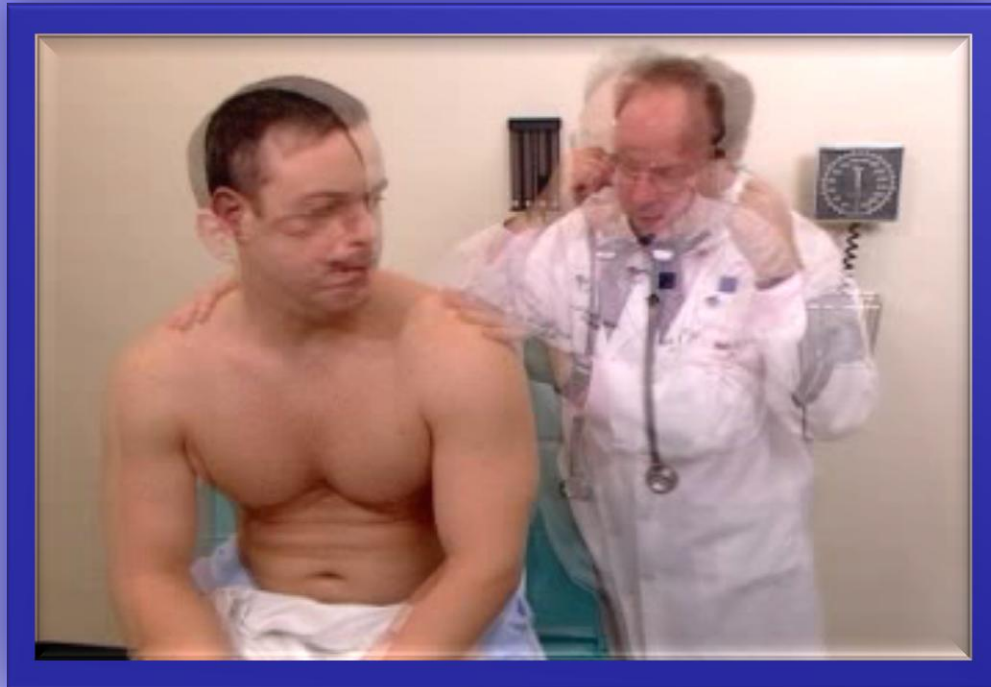

- أصوات مرضية
- خراخر / احتكاكات
- فرقعية
- غاططة

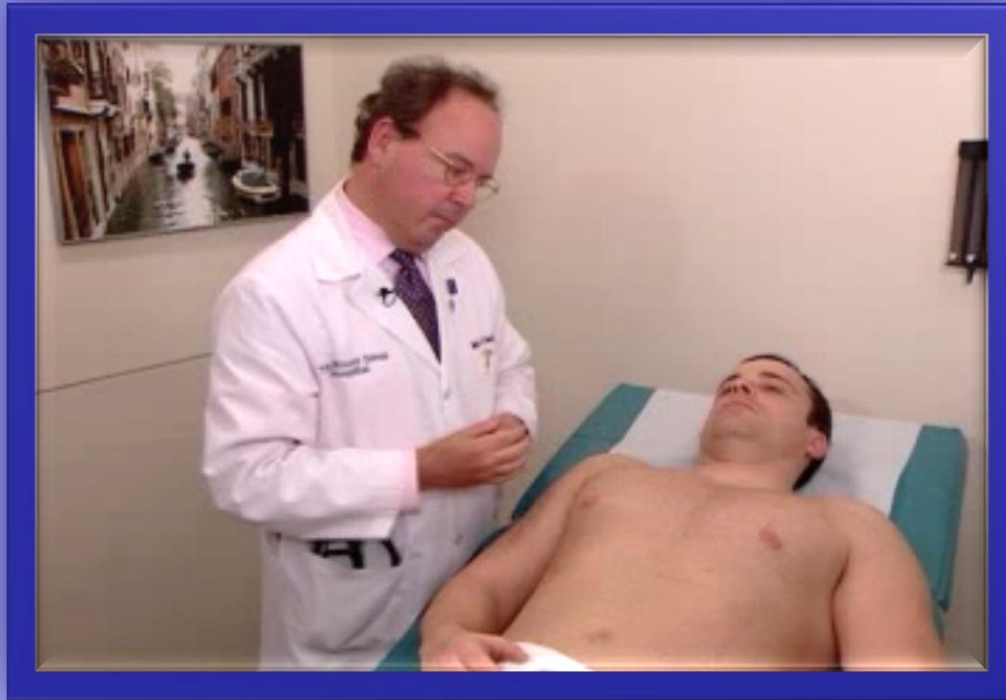Physical Examination



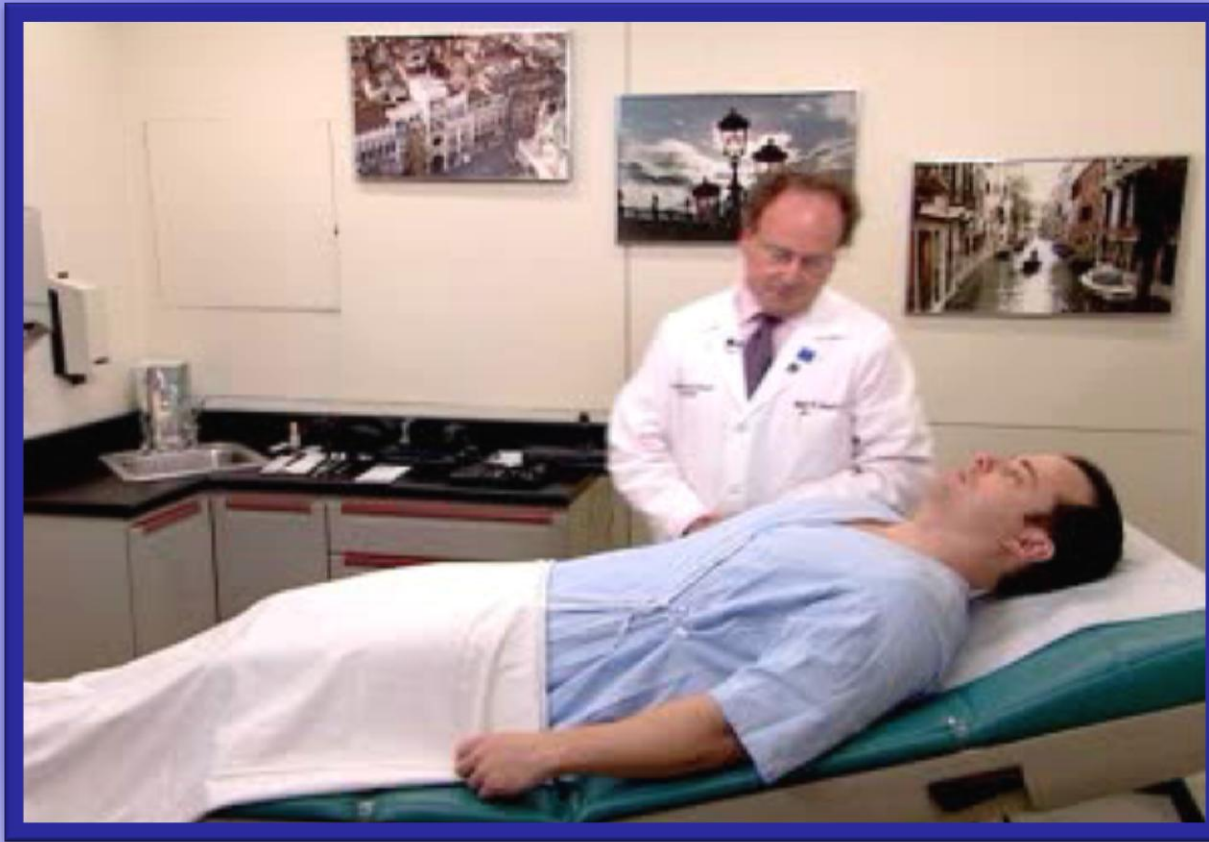Physical Examination



Physical Examination



Physical Examination



A view of Earth from space, showing the Americas and a bright star in the upper left. The Earth's curvature is visible, with the blue atmosphere and white clouds. The text "The end Thanks" is overlaid in the bottom left corner.

The end
Thanks